

Aus der Universitätsklinik für Neurochirurgie Tübingen

**Erfahrungen mit der intraoperativen  
Magnetresonanztomographie in Tübingen  
mit speziellem Fokus auf intraoperatives  
elektrophysiologisches Monitoring**

**Inaugural-Dissertation  
zur Erlangung des Doktorgrades  
der Medizin**

**der Medizinischen Fakultät  
der Eberhard-Karls-Universität  
zu Tübingen**

**vorgelegt von**

**Breitkopf, Martin**

**2018**

Dekan: Professor Dr. I. B. Autenrieth

1. Berichterstatter: Privatdozent Dr. Constantin Roder

2. Berichterstatter: Professor Dr. F. Artunc

Tag der Disputation: 22.02.2018



## **Inhaltsverzeichnis**

Abkürzungsverzeichnis .....	5
1. Einleitung.....	7
1.1 Vorbemerkung.....	7
1.2 Informationen über iMRI.....	7
1.2.1 Idee des iMRI.....	7
1.2.2 verschiedene iMRI Konzepte .....	12
1.2.2.1 Historie der Systeme.....	12
1.2.3 Konzept iMRI Tübingen .....	19
1.3 Informationen über IOM .....	20
1.3.1 Idee des IOM .....	20
1.3.2 Verwendung im iMRI.....	21
2. Zielsetzung dieser Arbeit.....	24
3. Material und Methoden.....	26
3.1 Patientenauswahl.....	26
3.2 Datenerfassung.....	26
3.2.1 Patientendaten.....	26
3.2.2 Operationsdaten .....	28
3.2.3 Anästhesie Protokoll .....	28
3.3 Intraoperatives MRT.....	29
3.4 Intraoperatives Monitoring.....	29
3.5 Karnofsky Index .....	32
3.6 Statistische Analysen .....	34
4. Ergebnisse .....	35
4.1 präoperative Daten.....	35
4.1.1 Geschlecht.....	35

4.1.2 Alter .....	35
4.1.3 Lokalisation der Läsion .....	37
4.1.4 Histologische Diagnose der Läsion.....	38
4.1.5 Neurologische Symptome.....	40
4.1.6 Karnofsky Index .....	42
4.1.7 Diagnosestellung .....	44
4.2 Perioperative Daten .....	44
4.2.1 Operationsdauer .....	44
4.2.2 Aufenthaltsdauer Intensivstation.....	45
4.2.3 Aufenthaltsdauer Normalstation.....	47
4.2.4 Korrelation perioperative Daten .....	48
4.3 Postoperative Daten.....	49
4.3.1 Neurologische Symptome.....	49
4.3.2 Karnofsky Index .....	52
4.3.3 Vergleich prä- und postoperativer Karnofsky Index .....	52
4.3.4 MRT Befund.....	54
4.4 Auswertung der postoperativen Defizite / Defizite im Follow Up .....	54
4.4.1 Gesamtkohorte .....	54
4.4.2 Subgruppe mit IOM Verschlechterung.....	57
4.4.3 Subgruppe mit stabilem IOM .....	58
4.4.4 Vergleich der IOM Subgruppen bei sensomotorischen Defiziten .....	60
4.4.5 Karnofsky Index nach drei Monaten.....	60
4.4.6 Vergleich Karnofsky Index im Follow-up .....	61
4.5 Auswertung der iMRI Daten .....	63
4.5.1 Anzahl MRT Scans .....	63
4.5.2 Nachresektionen nach MRT Scan .....	63

4.6 Auswertung Operateur bezogene Daten .....	63
4.6.1 Übereinstimmung intraoperative Einschätzung und postoperativer MRT Befund.....	63
4.7 Auswertung der Intention to treat .....	64
4.7.1 Analyse des Resektionsausmaßes im iMRI .....	64
4.7.2 Analyse des Resektionsausmaßes mit IOM .....	65
4.7.3 Analyse des Resektionsausmaßes mit ITT am Ende der OP .....	65
4.7.4 Vergleich der Analysen .....	66
4.8 Auswertung des IOM.....	66
4.8.1 Anzahl der Ableitelektroden .....	66
4.8.2 Komplikationen .....	67
4.8.3 IOM und iMRI Qualität .....	67
5. Diskussion .....	68
5.0.1 Kombinierte Verwendung von IOM und iMRI in der Literatur.....	68
5.1 Präoperative Daten .....	70
5.1.1 Lokalisation der Läsion .....	70
5.1.2 Neurologische Symptome .....	70
5.1.3 Karnofsky Index im Allgemeinen.....	71
5.1.4 Tumorrezidive .....	72
5.2 Perioperative Daten .....	72
5.2.1 Operationsdauer .....	72
5.2.2 Postoperativer Klinikaufenthalt .....	73
5.3 Postoperative Daten.....	74
5.3.1 Postoperative Symptome .....	74
5.3.2 Postoperativer Karnofsky Index / Follow Up .....	74
5.3.3 Defizite – postoperativ / Follow-up .....	75

5.3.4 Nachresektionen nach iMRT Scan.....	76
5.3.5 Anzahl der Ableitelektroden / Komplikationen.....	76
5.3.6 Einfluss auf das chirurgische Outcome.....	77
5.3.7 Limitationen .....	78
6. Zusammenfassung.....	80
7. Literaturverzeichnis .....	83
8. Erklärung zum Eigenanteil.....	95
9. Veröffentlichungen .....	97
10. Danksagung .....	98
11. Lebenslauf.....	99

## **Abkürzungsverzeichnis**

Abb - Abbildung

AVM - Arteriovenöse Malformation

CNS - Central Nervous System

CT - Computertomographie

DNET - Dysembryoplastic Neuroepithelial Tumor

DTI – Diffusion Tension Imaging

DWI - Diffusion Weighted Imaging

DWMRI - Diffusion weighted Magnetic Resonance Imaging

EOR - Extent of Resection

fMRI - functional Magnetic Resonance Imaging

GBM - Glioblastoma multiforme

HVLA - Hypophysenvorderlappenadenom

iMRI - intraoperative Magnetic Resonance Imaging

IOM - intraoperatives Monitoring

ITT - Intention to treat

MR - Magnetic Resonance

MEP - Motor-evoked Potentials

MRA - Magnetresonanzangiographie

MRV - Magnetresonanzvenographie

MRI - Magnetic Resonance Imaging

MRT - Magnetresonanztomographie

MTA - Medizinisch Technische/r Assistent/in

N - Anzahl

NIHSS - National Institutes of Health Stroke Scale

NPV - Negativ prädiktiver Wert



OP - Operation

PEG - Perkutane endoskopische Gastrostomie

PNET - Primitiv neuroektodermaler Tumor

PPV - Positiv prädiktiver Wert

Pt / Ir - Platinum / Iridium

SEP - Somatosensory-evoked Potentials

SMA - Supplementary motor area

T - Tesla

Tab - Tabelle

TIVA - Total intravenöse Anästhesie

WHO -World Health Organization

# **1. Einleitung**

## **1.1 Vorbemerkung**

Es soll ein Überblick über die aktuelle Literatur in Hinblick auf die Verwendung des iMRI und des IOM in der Neurochirurgie gegeben werden.

## **1.2 Informationen über iMRI**

### **1.2.1 Idee des iMRI**

Die Resektion eines Tumors in der Neurochirurgie ist eine besondere Herausforderung für den Chirurgen. Hirntumore infiltrieren häufig auch gesundes Gewebe, wobei die Hirnfunktion des infiltrierten Areals sowohl durch den Tumor, als auch durch eine OP deutlich eingeschränkt werden kann. Daher ist es in der Neurochirurgie essentiell, die Resektion von Gewebe auf das erkrankte Gewebe zu beschränken, aber gleichzeitig das Resektionsausmaß so groß wie möglich zu gestalten. Dies ist einer der wichtigsten prognostischen Faktoren in der neurochirurgischen Tumorchirurgie (Laws et al., 2003, Kuhnt et al., 2011a, Keles et al., 2001).

Um dieses Ziel zu erreichen ist es notwendig bildgebende Verfahren in der Neurochirurgie einzusetzen. Einerseits um die präoperative Situation zu visualisieren und andererseits um intraoperativ das gesunde Gewebe darzustellen und zu schonen.

#### *Intraoperative Visualisierung und Orientierung:*

Bildgebende Verfahren ermöglichen dem Neurochirurgen pathologische Strukturen von gesundem Gewebe abzugrenzen und die anatomischen Grenzen zu visualisieren (Albayrak et al., 2004). Neuartige Verfahren zur intraoperativen Visualisierung und Orientierung haben die grundsätzlichen Verfahren der neurochirurgischen Operationsmethoden verändert (Jolesz and Blumenfeld, 1994, Jolesz and Kikinis, 1995).

Die Einführung des chirurgischen Mikroskops veränderte die Neurochirurgie grundlegend. Die Grenzen des menschlichen Auges konnten zur höheren Auflösung hin verschoben werden. Die Limitation, die Grenzen von gesundem Gewebe und pathologischen zu identifizieren, blieb allerdings bestehen, eine sichere Orientierung im Raum ist bei tiefen Läsionen oder sehr großen Pathologien teilweise schwierig. (Albayrak et al., 2004)

Als ein wichtiges, zusätzliches Hilfsmittel zur Orientierung bei Operationen in der Neurochirurgie konnte das stereotaktische Operationsverfahren etabliert werden. Dies stellt ein minimal-invasives Operationsverfahren dar. Hierbei wird der Operationsort mit geometrischen Methoden berechnet, wozu präoperativ aufgenommene kraniale CT oder MRT-Bilder benutzt werden. Es werden hierfür dreidimensionale Bilder kreiert. Dies ermöglicht das Erreichen von tief gelegenen Läsionen über eine fixe Trajektorie. Für diese Methode muss der Kopf des Patienten in einem Rahmen fixiert werden, damit Bild und referenzierte Anatomie während der Operation weiterhin übereinstimmen (Albayrak et al., 2004, Ganslandt et al., 2002, Lee et al., 2000, Rousu et al., 1998, Wirtz et al., 1998a, Wirtz et al., 1998b). Diese Technik hilft bei der Orientierung, dient jedoch lediglich der Biopsie und nicht großflächigen Resektion von Läsionen.

Zur freieren Beweglichkeit im 3-dimensionalen Raum wurde die sogenannte Neuronavigation entwickelt. Bei dieser Methode wird der Kopf des Patienten mit einer Mayfield Klemme fixiert und die 3D Bilddaten mit einem Referenzstern an der Mayfield Klemme referenziert. Dann kann man sich mit einem genormten „Pointer“ über ein optisches System im Raum orientieren. Da beide Verfahren auf der Berechnung von präoperativ aufgenommen Bildern beruhen, sind sie nicht geeignet Veränderungen während der Operation in „Echtzeit“ darzustellen (Albayrak et al., 2004). Dies beruht unter anderem auf dem Phänomen des „brain shift“ bei offenen Navigations-geführten Resektionen. Beim brain shift kommt es mit zunehmender Operationsdauer, aufgrund des Verlusts an Liquor und der permanenten Zunahme an resezierter Tumormasse, zu einer Verschiebung der anatomischen Verhältnisse des weichen Gehirns. Daraus ergibt sich eine Ungenauigkeit der Neuronavigation.

Weitere Verfahren in der intraoperativen Bildgebung im Rahmen neurochirurgischer Operationen sind Ultraschallverfahren, computertomographische Verfahren und konventionelle Röntgen Durchleuchtung (Albayrak et al., 2004). Die letzten beiden Methoden werden vor allem eingesetzt um knöcherne Strukturen am Schädel oder an der Wirbelsäule darzustellen (Albayrak et al., 2004). Für eine Weichteildarstellung wie bspw. des Gehirns sind sie daher ungeeignet.

Hochauflösender intraoperativer Ultraschall ist sehr gut geeignet um z.B. zystische Strukturen oder auch intraaxiale Tumoren während der Operation in Echtzeit darzustellen, ist jedoch stark Untersucher-abhängig und damit nicht sehr zuverlässig (Lunsford et al., 1996, Wirtz et al., 1998a).

Auf Grund der Nachteile der genannten Verfahren scheint das MRT als sehr gut geeignetes Verfahren zur intraoperativen Visualisierung. Es bietet die Möglichkeit multiplanare Bilder zu generieren und eine ausreichende räumliche und kontrastreiche Auflösung zu erzeugen um pathologische Gewebe sicher zu identifizieren (Albayrak et al., 2004). Das Ganze geschieht mit einer sehr guten Sensitivität und Spezifität ohne eine Strahlenbelastung für Patienten und das chirurgische Team (Albayrak et al., 2004, Jolesz, 1998).

Ein weiterer Vorteil der Verwendung des MRT liegt auch in der Möglichkeit erweiterter bildgebender Sequenzen. Es ermöglicht zum Beispiel eine zusätzliche Verwendung von MR-Venographie, MR-Angiographie, MR-Spektroskopie, diffusionsgewichtetem MRT oder funktioneller MRT Bildgebung im Rahmen von neurochirurgischen Operationen (Albayrak et al., 2004). Das intraoperative MRT ermöglicht dem Chirurgen ein optimales chirurgisches Ergebnis, wobei relevante Strukturen geschont werden können und somit der Schaden in gesundem Gewebe möglichst geringgehalten werden kann, bei zugleich maximal-möglicher Tumorentfernung (Albayrak et al., 2004, Moriarty et al., 2000, Nimsky et al., 2001b).

### *Gründe für eine intraoperative MRT Bildgebung:*

Ein Grund für eine intraoperative Bildgebung im Allgemeinen ist der sogenannte „brain shift“. Mit zunehmender Operationsdauer kommt es aufgrund des Verlusts an Liquor und der permanenten Zunahme an resezierter Tumormasse zu einer Verschiebung der anatomischen Verhältnisse. Daraus resultiert eine Ungenauigkeit und somit eine Ungültigkeit des Neuronavigationssystems in der Tumorchirurgie (Nabavi et al., 2001).

Das Hirnparenchym, der Liquor und die Blutgefäße sind anfällig dafür, sich während der Operation oder Resektion zu verschieben. Somit verändern sich die anatomischen Verhältnisse innerhalb des Gehirns. Das führt dazu, dass die präoperative Bildgebung nicht mehr die korrekten anatomischen Verhältnisse abbildet und somit ungültig wird (Nabavi et al., 2001, Albayrak et al., 2004, Maurer et al., 1998, Nimsky et al., 2001a). Bei vielen neurochirurgischen Operationen kommt es somit zu einem brain shift bis zu wenigen Zentimetern (Albayrak et al., 2004, Ganser et al., 1997, Nabavi et al., 2001, Nimsky et al., 2000). Mit Hilfe des iMRI können somit aktuelle anatomische Daten während der Operation akquiriert und mit der Navigation fusioniert werden.

Ein weiterer äußerst wichtiger Grund für eine intraoperative Bildgebung im Rahmen neurochirurgischer Operationen ist die Möglichkeit der besseren Resektion zu nennen. Es gibt zahlreiche Studien, die zeigen, dass die Verwendung des iMRI zu einem verbesserten chirurgischen Outcome in Bezug auf das Resektionsausmaß führt (Black et al., 1999, Steinmeier et al., 1998, Nimsky et al., 2003b, Kuhnt et al., 2011b, Keles, 2004, Chen et al., 2012, Senft et al., 2008, Senft et al., 2011, Kubben et al., 2011, Roder et al., 2013, Roder et al., 2014).

In der Literatur wird in der Gesamtheit bei glialen Tumoreresektionen beschrieben, dass in 30-40% der Fälle eine Verbesserung des EOR durch die Verwendung von iMRI erreicht werden kann (Roder et al., 2014, Chen et al., 2012, Senft et al., 2008, Kuhnt et al., 2011a, Hatiboglu et al., 2009, Nimsky et al., 2004, Chicoine et al., 2011) .

Drei Untersuchungen beschäftigen sich mit dem Vergleich konventioneller Tumorresektionen mit Tumorresektionen unter Verwendung des iMRI (Senft et al., 2011, Senft et al., 2010, Roder et al., 2014).

Senft et al. untersuchte 2010 retrospektiv den EOR bei Tumorresektionen (Glioblastome, Gliosarkome) im Vergleich zwischen konventioneller Resektion und einer Resektion unter Verwendung von iMRI (Senft et al., 2010). In dieser Untersuchung wurde beschrieben, dass die Rate an totalen Resektionen in der iMRI Gruppe (100%) höher ist als in der konventionellen Gruppe (61,3%) (Senft et al., 2010).

Senft et al. untersuchte weiter 2011 prospektiv die EOR bei Tumorresektionen (Glioblastome, Gangliogliome, anaplastische Astrozytome, anaplastische Oligodendrogliome, Gliosarkome) im Vergleich zwischen konventioneller Resektion und einer Resektion unter Verwendung von iMRI (Senft et al., 2011). In der iMRI Gruppe lag dabei die Rate an totalen Resektionen bei 96 % im Vergleich zu 68 % in der Kontrollgruppe mit konventioneller Resektion (Senft et al., 2011).

Roder et al. konnte in seiner Untersuchung 2014 zeigen, dass das postoperative Tumolvolumen in der Gruppe der Tumorresektionen (Glioblastome) mit iMRI (0,5cm<sup>3</sup>) im Vergleich zur konventionellen (4,7 cm<sup>3</sup>) und zur 5-ALA assistierten Resektion (1,9 cm<sup>3</sup>) geringer ist (Roder et al., 2014). Es konnte zudem gezeigt werden, dass die Rate an totalen Resektionen (74 %) höher als bei der 5-ALA Gruppe (46 %) und der konventionellen Gruppe (13 %) ist (Roder et al., 2014).

Diese Untersuchungen kommen zu dem Schluss, dass die Verwendung von iMRI im Bereich der Tumorresektionen bei Glioblastomen zu einer verbesserten EOR führt.

Bei transsphenoidalen Operationen zeigte sich das iMRI als sehr hilfreich um einen möglichen Resttumor darzustellen und anatomische Lagebeziehungen zu relevanten Strukturen wie zum Beispiel die Arteria carotis interna oder das Chiasma opticum zu visualisieren. In den Untersuchungen zu

transspenoidalen Resektionen von Hypophysentumoren konnten einige Studien zeigen, dass die EOR und die Rate an totalen Resektionen unter der Verwendung von iMRI höher ist als bei Resektionen ohne iMRI (Pergolizzi et al., 2001, Pandin and Dewitte, 2007, Nimsky et al., 2006, Hlavica et al., 2013, Jones and Ruge, 2007, Fahlbusch et al., 2001).

## 1.2.2 verschiedene iMRI Konzepte

Im Folgenden wird die Historie der iMRI-Systeme und jeweils deren Vor- und Nachteile beschrieben. Aufgeteilt ist die Historie in die zwei hauptsächlich vorhandenen low- und high-field Systeme.

Die ersten iMRI-Systeme waren sogenannte „double doughnut“ – low-field Systeme mit Feldstärken von 0,2 – 0,5 T. Heutzutage werden high-field iMRI mit einer Stärke von 1,5 oder 3 Tesla eingesetzt (Kubben et al., 2011). Zusammengefasst sind die Vorteile der low-field Systeme die kürzere Scandauer, der kleinere Platzverbrauch des Systems und die reduzierten Kosten im Vergleich zum high-field iMRI (Albayrak et al., 2004).

High-field Systeme sind auf der anderen Seite deutlich kostenintensiver und mit längeren Scan-Dauern verbunden. Dafür bieten sie eine vollwertige diagnostische Bildgebung mit hoher Qualität.

### 1.2.2.1 Historie der Systeme

*Low Field Systeme:*

#### General Electric Signa SP

Im Jahre 1995 entwickelte eine Gruppe von Ärzten und Wissenschaftlern aus der „Brigham and Women´s“ Klinik in Boston zusammen mit Ingenieuren der Firma „General Electric Medical Systems“ ein 0,5T iMRI, den sogenannten Signa SP (Albayrak et al., 2004). Dieses iMRI Konzept war als das „double doughnut“ System bekannt. Dieses System beinhaltet zwei vertikale Magnete

mit Hochfrequenzspulen in zwei separaten, aber verbundenen, Kälteregelein (Albayrak et al., 2004). Der modifizierte Magnet erlaubte eine Bildgebung in einem, bis zu 30cm im Durchmesser, kugeligen Volumen (Albayrak et al., 2004, Lipson et al., 2001, Moriarty et al., 1996).

Anders als bei anderen iMRI Konzepten war es möglich komplette Kraniotomien mit intraoperativer Navigation durchzuführen, was sogleich der wichtigste Aspekt des „double doughnut“ Systems war (Albayrak et al., 2004).

Wenn es um die Vorteile des Signa SP MRI Systems geht, ist vor allem zu nennen, dass die ganze Operation in einem Raum durchgeführt werden konnte, außerdem hatten zwei Chirurgen permanent Zugang zum Operationsgebiet (Albayrak et al., 2004). Zusätzlich war es möglich in „Echtzeit“ eine Bildgebung zu erstellen, wobei weder der Patient noch der Magnet während der Operation beziehungsweise während des Scans bewegt werden musste (Albayrak et al., 2004). Eine Bildreihe (Scan) konnte innerhalb 60-120 Sekunden durchgeführt werden (Albayrak et al., 2004). Über 900 Operationen wurden in diesem iMRI System in der „Brigham and Women’s“ Klinik in Boston durchgeführt (Albayrak et al., 2004, Lipson et al., 2001, Black et al., 1999).

Nachteile dieses Systems waren die schlechtere Bildqualität im Vergleich zu 1.5T MRI Scannern, hohe Kosten durch die notwendige Verwendung von MRT-kompatiblen Operationsinstrumenten und ein eingeschränkter Platz für den Chirurgen während der Operation (Albayrak et al., 2004). Außerdem war es aufgrund der relativ geringen magnetischen Feldstärke nicht möglich zusätzlich funktionelle MRT Aufnahmen wie Diffusions- oder Perfusionsgewichtete MRT Aufnahmen zu machen (Albayrak et al., 2004).

#### Toronto GE System (Single Doughnut)

Ein interdisziplinäres Team aus der Toronto Western Klinik entwickelte im Jahre 1997 einen neuen Prototyp eines iMRI Systems, welcher eigentlich als „Minimally Invasive Therapy Unit“ eingeführt werden sollte (Albayrak et al., 2004). Dieses Konzept bestand aus einem 0.2T senkrechten, offenen biplanaren Magneten, welcher mit einem integriertem Tracking System



ausgestattet war (Albayrak et al., 2004). Auch eine Neuronavigation konnte etabliert werden. Alle Operationsinstrumente waren aus Titanium oder nichtmagnetischem Material (Albayrak et al., 2004). Im Jahre 2000 berichtete Bernstein et al. vorläufige Ergebnisse von 36 Fällen, die mit diesem iMRI System operiert wurden (Albayrak et al., 2004, Bernstein et al., 2000). Nachteile dieses Systems waren der limitierte Patientenzugang, die nicht optimale Bildqualität und das notwendige Mobilisieren des Patienten beim Scanvorgang (Albayrak et al., 2004).

### Siemens low-field System

Das 0.2T System von Siemens (Magnetom OPEN, Siemens Medical Systems, Erlangen, Deutschland) wurde in Zusammenarbeit der Firma Siemens und Ärzten der Universitätsklinik Erlangen und Heidelberg entwickelt (Albayrak et al., 2004, Buchfelder et al., 2000, Fahlbusch et al., 2000). Das System bestand aus einem C-förmigen Magneten mit seitlichem Zugang für den Patienten (Albayrak et al., 2004). Im Rahmen dieses Konzepts wurde die Operation in einem Operationssaal durchgeführt, der aus einem konventionellen Operationssaal mit kompletter Ausstattung für die Neuronavigation und einem zweiten, abgeschirmten Raum für den MRI Scanner bestand (Albayrak et al., 2004).

Im Rahmen dieses iMRI Konzepts gab es Berichte von zwei Gruppen aus Deutschland (Erlangen und Heidelberg) mit über 500 untersuchten Fällen (Albayrak et al., 2004, Wirtz et al., 2000, Knauth et al., 1999, Nimsky et al., 2003a). Vorteile dieses Systems waren die Möglichkeit nicht MRT-taugliche Operationsinstrumente zu verwenden und der sehr gute Zugang zum Patient während der Operation (Albayrak et al., 2004). Als Nachteil war hingegen nur die geringe Auflösung der iMRI-Bilder zu nennen.

### Hitachi System

Seit 1998 wurde das Hitachi AIRIS 0.3T MRI-System (Hitachi Medical Systems America, Twinsburgh OH) an der Klinik für Neurochirurgie der Universität von Cincinnati eingesetzt (Albayrak et al., 2004, Bohinski et al., 2001). Es bestand

aus zwei horizontal angeordneten Magneten mit einem Abstand von 17 Inches. Der rotierende Operationstisch konnte den Patienten von der so genannten Zone 2, in der nur MRI-kompatible Instrumente verwendet werden konnten, in die Zone 3 bringen, worin auch konventionelle Operationsinstrumente und ein Operationsmikroskop verwendet werden konnten (Albayrak et al., 2004). Dieses low-field System wurde als genauso erfolgreich angesehen wie ein high-field System, wenn es um die Resektion von Gliomen und Hypophysen Tumoren geht. Dies zeigte Mc Pherson et al. in einer Untersuchung mit 63 Fällen (Albayrak et al., 2004, McPherson et al., 2003).

Bei diesem System wurde von Autoren mit Erfahrung in dessen Anwendung proklamiert, dass trotz des low-field Systems und der demnach schlechteren Bildqualität, die Gewebsauflösung der Bildgebung ausreichend im Rahmen von Gliomresektionen oder transsphenoidalen Operationen ist (Albayrak et al., 2004). Auch bei diesem System konnten nicht MRT-kompatible Operationsinstrumente verwendet werden.

#### Odin System (Polestar)

Das kompakte und mobile Odin System wurde von der Firma ODIN aus Israel entwickelt (Albayrak et al., 2004). Es bestand aus einem 0.12T low-field Magneten, der in das Operationsfeld eingeschwenkt wird und so den Kopf wie ein Fluoroskop umgibt (Albayrak et al., 2004). Der Magnet war so gestaltet, dass zwei vertikale, parallele scheibenförmige Arme und der Magnet unter einen Standard Operationstisch angedockt werden konnten (Albayrak et al., 2004, Lipson et al., 2001, Schulder et al., 2003). Aufgrund der sehr geringen Feldstärke konnten auch nicht MRT-taugliche Instrumente und ein konventioneller Operationssaal verwendet werden (Albayrak et al., 2004). Vorteil dieses System war der geringe Kostenaufwand bei Etablierung. Nachteilig war die nicht vorhandene Möglichkeit eine Neuronavigation aufgrund der geringen Feldstärke des Magneten einzurichten. Außerdem waren die Genauigkeit und die Präzision dieses Systems nicht mit anderen Konzepten vergleichbar (Albayrak et al., 2004). Schulder et al. (Schulder et al., 2003) und Kanner et al. (Kanner et al., 2002) berichteten von einer Serie mit jeweils 93

und 70 Patienten, die mit dem ODIN System operiert wurden (Albayrak et al., 2004). Kanner et al. kam zu dem Schluss, dass sich zusätzliche Methoden, wie IOM, kortikales Mapping und Wach-Operationen in diesem iMRI System sicher angewendet werden können. Es traten hierbei keine Komplikationen auf. Auch Tumorbiopsien konnten erfolgreich in diesem iMRI System durchgeführt werden (Kanner et al., 2002).

Schulder et al. berichtete von einer Fallserie mit 90 Patienten. Es konnte hierbei die Empfehlung zur routinemäßigen Anwendung des Systems bei komplizierten intraaxial gelegenen Tumoren gegeben werden. Es wurden keine Komplikationen beobachtet und die EOR konnte durch die intraoperative Bildgebung gesteigert werden (Schulder et al., 2003).

#### *High Field Systeme:*

##### Philips System

An der Universität in Minnesota wurde ein high-field MRT Scanner entwickelt, welcher von Hall et al. für über sechs Jahre beginnend im Jahre 1997 verwendet wurde (Albayrak et al., 2004, Hall et al., 2003). Dieses System hatte 180cm Röhrenlänge mit 100cm weiten Öffnungen an der Vorder- und Rückseite. Der Patient wurde auf einem Podest-artigen Operationstisch gelagert, welcher an den MRT-Tisch angelagert werden kann, aber auch außerhalb der 5-Gauss Linie geschwenkt werden kann, wenn nicht MRT taugliche Instrumente verwendet wurden (Albayrak et al., 2004). Der Magnet hatte eine Feldstärke von 1,5T. Mit diesem System ließen sich auch weitere Methoden kombinieren, wie fMRI, DwMRI, MRA, MRV, MRI Spectroscopie (Albayrak et al., 2004). Insgesamt berichteten Hall et. al (Hall et al., 2003) von 346 Fällen, wovon 108 Tumorresektionen und 140 Biopsien waren. In dieser Studie wurde MRI spectroscopy in 30% der Biopsie-Fälle verwendet (Albayrak et al., 2004). fMRI konnte in 17 Fällen eingesetzt werden. Auch DWI (10%), MRA (3%) und MRV (2%) konnte bei den Tumorresektionen erfolgreich im iMRI Setting eingesetzt werden (Hall et al., 2003, Albayrak et al., 2004).

### Calgary Crane (IMRIS)

Sutherland et al. aus Calgary in Kanada entwickelten 1999 ein weiteres high-field MRT System. Im Vergleich zu anderen Systemen, wurde hier der Transport des Patienten in und aus dem Scanner indirekt durch einen an der Raumdecke montierten Scanner durchgeführt, welcher über den Patienten gefahren werden konnte (Kaibara et al., 1999, Sutherland et al., 1999). Somit entfiel der Transport des Patienten, was einer der größten Vorteile dieses Systems war. Der Magnetscanner konnte, wenn er nicht benutzt oder benötigt wird, in einen weiteren, durch Türen separierten, Raum gefahren werden. Die Möglichkeit den Magnetscanner aus dem Raum zu fahren, ermöglichte einen fast uneingeschränkten Zugang zum Patienten während der OP (Albayrak et al., 2004). Der Operationstisch war aus Titan und Fiberglas konstruiert und wurde hydraulisch bedient, sodass ein weiches und langsames Bewegen möglich ist (Albayrak et al., 2004, Sutherland et al., 1999, Lipson et al., 2001).

Sutherland et al. (Sutherland et al., 2003) untersuchte das chirurgische Outcome von 46 Patienten unter der Verwendung von diesem iMRI und in einer weiteren Studie wurden 294 Patienten eingeschlossen und untersucht (Sutherland et al., 2003, Albayrak et al., 2004). In nahezu allen Fällen wurde ein optimales Ergebnis bei den Tumorresektionen, beziehungsweise AVM Resektionen erreicht, weiterhin wurden Aneurysma Clippings erfolgreich mit der Unterstützung des iMRI durchgeführt. Zum ersten Mal wurden hierbei in einer intraoperativen MRA die Durchgängigkeit der Gefäße nach einem Aneurysma Clipping gezeigt (Albayrak et al., 2004). Vorteil dieses Systems war vor allem das gute Handling des Patienten während der gesamten Operation, da der Patiententisch nicht bewegt werden muss und er somit dauerhaft immobilisiert und fixiert werden konnte (Albayrak et al., 2004). Weiterhin konnten nicht MRT taugliche Instrumente für die Operation verwendet werden, da der Scanner in ausreichendem Abstand zum Patienten geparkt werden kann.

### High-field System „Brain suite“

Dieses high-field System wurde in Kooperation von Siemens und der Firma Brain Lab entwickelt und konstruiert. Es besteht aus einem 1.5 Tesla Magneten,

der in einen dafür vorgesehenen Operationsaal eingebaut und implementiert wird (Albayrak et al., 2004). Ein rotierender Operationstisch erlaubt es den Patienten außerhalb der 5-Gauss Linie zu lagern und somit eine Operation mit standardmäßigen, nicht MRT fähigen Operationsinstrumenten durchzuführen. Sobald es nötig ist, kann die Operation unterbrochen werden und der Operationstisch in den Magnetscanner geschwenkt werden (Albayrak et al., 2004, Nimsky et al., 2002).

#### *Raumkonzepte:*

Es gibt verschiedene Raumkonzepte um high-field iMRI Systeme in das chirurgische Umfeld zu implementieren. Zum einen handelt es sich um ein stationäres MRT im gleichen oder in einem separaten Raum, wobei der Patient mit einem fahrbahnen Tisch („Shuttle“) vom Operationstisch in den MRT Scanner verbracht werden kann (Bisdas et al., 2015). Andererseits ist es möglich, dass der MRT Scanner sich selbst in einer Parkposition befindet (gleicher Raum mit Abtrennung oder separater Raum) und im Operationssaal selbst über den Patienten auf dem Operationstisch gefahren werden kann. Je nach individuellem Raumkonzept kann das iMRI auch für elektive diagnostische Zwecke verwendet werden, was zu weniger Leerlaufzeiten und zur Reduktion der Kosten des Systems führen kann (Bisdas et al., 2015).

Bei den low-field Raumkonzepten gibt es verschiedene Ansätze das iMRI in den Operationsaal zu implementieren. Das Double-doughnut System besteht aus zwei vertikalen Magneten in einem Raum. Dabei haben zwei Chirurgen permanent Zugang zum Patienten. Nachteilig ist allerdings der geringe Platz für die Chirurgen. Beim single-doughnut System gibt es einen senkrecht stehenden, offenen Magneten. Dieser bietet nur wenig Platz für das chirurgische Team, zusätzlich ist die Bildqualität in diesem System nicht ausreichend. Im Raumkonzept der Firma Siemens, dem Magnetom, gibt es einen C-förmigen Magneten mit seitlichem Zugang zum Patienten. Hierbei werden zwei Räume benötigt, wobei der Magnet separat in einem dieser Räume steht. In der Raumlösung von Hitachi werden zwei horizontale

angeordnete Magneten verwendet. Zusätzlich ein rotierender OP-Tisch. Hierbei ergaben sich in Untersuchung ähnliche Ergebnisse bei der Bildqualität wie bei high-field Systemen. Beim Raumkonzept von ODIN (Polestar) kann der Magnet über den Patienten geschwenkt werden und somit war der Zugang zum Patienten deutlich verbessert. Bei diesem Konzept war die Bildqualität schlechter als bei anderen low-field Systemen und es war nicht möglich eine Neuronavigation einzurichten.

Auch bei den high-field Systemen gibt es verschiedene Raumkonzepte. Philips entwickelte ein System mit einem podestartigen Operationstisch, welcher an den MRT-Tisch angelagert werden kann und bei Bedarf außerhalb der 5-Gauss Linie geschwenkt werden kann. Das Raumkonzept von BrainLab (BrainSuite) mit einem Magneten von Siemens besteht aus einem drehbaren OP-Tisch, welcher, wie beim Philips System, außerhalb der 5-Gauss Linie geschwenkt werden kann. Der Magnet ist fest im Raum verbaut und implementiert.

Das System von IMRIS besteht im Vergleich zu den anderen Raumkonzepten aus einem an der Decke montierten Magneten, der über den Patiententisch gefahren werden kann. Somit entfallen die Rotationen oder Bewegung des Patienten und Operationstisches. Wenn der Scanner nicht benötigt wird, kann er in einen separaten Raum mit abschließbaren Türen gefahren werden. Vorteil dieses Systems ist der uneingeschränkte Zugang zum Patienten während der Operation. Außerdem muss der Patient zum intraoperativen Scan nicht bewegt werden und kann die ganze Zeit fixiert bleiben.

### 1.2.3 Konzept iMRI Tübingen

In Tübingen kommt ein 1,5 T MRT zum Einsatz, das an der Decke montiert ist und somit bei Bedarf über den Patienten gefahren werden kann. Dieser Operationssaal wurde am 15.04.2011 eröffnet.

Es handelt sich um eine intraoperative Systemlösung der Firma IMRIS Inc. aus Winnipeg in Kanada mit dem Namen „IMRIS Visius Surgical Theatre“. Es

beinhaltet den bewegbaren 1,5 T Magneten („Espree“) der Firma Siemens Medical Systems aus Erlangen (Roder et al., 2014).

Der Kopf des Patienten wird, wenn nötig, in einer MRT tauglichen Schädelklemme mit austauschbaren Schädel Pins fixiert („DORO“ der Firma ProMed Instruments GmbH aus Freiburg) (Roder et al., 2016b). Weiterhin bietet IMRIS eine Lösung zur Kopffixierung mittels dem IMRIS Head-Fixation-Device (HFD-100) an, welches unterdessen auch in Tübingen genutzt wird.

## **1.3 Informationen über IOM**

### **1.3.1 Idee des IOM**

Häufig ist die Behandlung von Hirntumoren mit einer operativen Entfernung assoziiert. Das Ziel des Chirurgen ist dabei sofern möglich die maximal mögliche Tumorsektion. Hierbei ist der Chirurg mit der Problematik konfrontiert, dass er einerseits ein möglichst hohes Maß an Tumorsektion anstrebt, aber gleichzeitig mit zunehmender Resektion an einer eloquenten Stelle im Gehirn das Risiko eingeht, ein neurologisches Defizit durch eine zu aggressive Resektion zu verursachen (Hatiboglu et al., 2010).

Um Hirnregionen zu identifizieren und um sie während der Operation zu überwachen, werden verschiedene Techniken angewendet: funktionelles MRI, Neuronavigation, intraoperatives MRT und elektrophysiologische Methoden (Hatiboglu et al., 2010, Bello et al., 2007, Chang et al., 2003, Claus et al., 2005, Kombos et al., 2009, Krieg et al., 2012a, Krieg et al., 2012b, Suess et al., 2002). Mit diesen Methoden kann das richtige Verhältnis zwischen radikaler Resektion und der Erhaltung der Funktion erreicht werden.

Um die neurologische Funktion zu überwachen und zu schützen, haben sich verschieden elektrophysiologische Techniken etabliert: Somatosensorische evozierte Potentiale und motorisch evozierte Potentiale und auch die direkte subkortikale Stimulation (Hatiboglu et al., 2010, Cedzich et al., 1996, Romstock et al., 2002, Keles et al., 2004, Duffau et al., 2003, Berger, 1994, Bittar et al., 1999). Somatosensorische evozierte Potentiale können vor allem zur

Überwachung des primär sensorischen Gyrus präcentralis eingesetzt werden (Hatiboglu et al., 2010, Brett et al., 2002, Brett et al., 2000). Motorisch evozierte Potentiale und direkte subkortikale Stimulation dienen der Identifikation von kortikalen und subkortikalen motorischen Bahnen (Hatiboglu et al., 2010, Keles et al., 2004, Duffau et al., 2005, Haglund et al., 1994, Peraud et al., 2002).

IOM ermöglicht dem Chirurgen somit ein real-time Feedback über eine mögliche OP-bedingte Affektion der Pyramidenbahn.

Somit kann das Resektionsausmaß maximiert werden ohne dabei unnötige Risiken für Funktionsverluste einzugehen. (Hatiboglu et al., 2010, Berger et al., 1994, Schiffbauer et al., 2002).

### 1.3.2 Verwendung im iMRI

Bei Operationen, in denen IOM zur intraoperativen Überwachung zum Einsatz kommt und die im Setting eines iMRI stattfinden, lassen sich einige Probleme finden, die in der Verwendung dieser Kombination auftreten können. Probleme bei der Verwendung von IOM und iMRI können zum Beispiel Interferenzen zwischen dem Magneten und den Ableitungen sein, die zu verzerrten Ergebnissen beider Techniken führen. Auch gibt es Sicherheitsbedenken bezüglich der Verwendung der Ableitelektroden in einem Magnetfeld. Im Folgenden werden diese Sicherheitsbedenken ausgeführt.

Mehrere Arbeiten beschäftigen sich mit dieser Thematik (D'Andrea et al., 2014, Hatiboglu et al., 2010, Szelenyi et al., 2008, Weingarten et al., 2009). Es finden sich in der Literatur wenige Arbeiten darüber, da bisher das Belassen der Hautelektroden am Patienten während des intraoperativen MRT Scans als Risiko eingestuft wurde. Möglich sind Verbrennungen durch das Aufheizen der Elektroden im Magnetfeld. Auch möglich ist, dass das Magnetfeld die sensiblen Elektroden stören oder schädigen kann, was zu einem ineffizienten beziehungsweise falschen Neuromonitoring führen kann.



Szelényi et al. (Szelenyi et al., 2008) beschrieb den erfolgreichen Einsatz von Platinum/Iridium Ableitelektroden in einem low-field iMRI (Hatiboglu et al., 2010). Dabei wurde zunächst an einem flüssigkeitsgefüllten Phantom getestet. Im Anschluss daran wurde der Einsatz der Elektroden an 29 Patienten untersucht. In allen Fällen konnte dabei keine Verschiebung der Elektroden am Patient und keine Artefakte in Bezug auf die Bildgebung beziehungsweise Bildqualität beobachtet werden. Auch wurden keine Effekte auf die Qualität des Neuromonitorings beobachtet (Szelenyi et al., 2008). In der Untersuchung von Szelényi et al. wurde ein 0.15T Magnet (PoleStar N20; Medtronic Surgical Navigation Technologies, Louisville, KY) verwendet (Szelenyi et al., 2008).

Hatiboglu et al. verwendete in seiner Untersuchung einen 1.5T Magneten (Magnetom, Espree; Siemens, Erlangen, Deutschland). In dieser Studie wurden Magnetfeld-taugliche Elektroden (Viasys healthcare disposable disk electrodes) und sterile Einmal-Subdermalnadeln verwendet (Hatiboglu et al., 2010). Es wurde als Ergebnis gezeigt, dass keine Schwierigkeiten in Bezug auf das Handling der Elektroden sowie keine Beeinträchtigung der Qualität des Neuromonitorings auftraten (Hatiboglu et al., 2010). Klinische Ergebnisse der Studie ergaben einen medianen EOR von 97%, ein neues oder verschlechtertes postoperatives motorisches Defizit trat in 14 (37%) Fällen auf und in 3 (8%) Fällen bestand ein Defizit nach 6 Monaten (Hatiboglu et al., 2010). Insgesamt beschrieb Hatiboglu et al. 38 klinische Fälle.

D'Andrea et al. (D'Andrea et al., 2014) kamen in einer Studie zu dem Ergebnis, dass Platinum / Iridium Ableitelektroden im high-field iMRI sicher anzuwenden sind. Außerdem kam er zu dem Ergebnis, dass es kaum zu Interferenzen kommt und dass es keinen negativen Effekt auf die intraoperative Bildgebung hat (D'Andrea et al., 2014). Hierbei wurde als iMRI System das BrainSuite iMRI System mit einem 1.5T Magneten verwendet. D'Andrea et al. untersuchte mehrere verschiedene Materialien in dem jeweiligen System. Er kam zu dem Schluss, dass Elektroden aus Gold am wenigsten Interferenzen produzieren und am besten geeignet für die Verwendung in der BrainSuite wären. Als problematisch wurde bei D'Andrea et al. gesehen, dass Elektroden aus Gold im klinischen Alltag zu hohe Kosten verursachen. Daher empfahl er für die

klinische Praxis die Verwendung von Platin / Iridium Elektroden, da diese in seiner Untersuchung wenig bis gar keine Interferenzen mit dem Magneten gezeigt haben und sicher (ohne Hitzeschäden) in der Verwendung waren (D'Andrea et al., 2014). Es wurde zusätzlich beschrieben, dass es beim intraoperativen MRT Scan zu leichten Distorsionen bei Platin / Iridium Elektroden gekommen ist, was aber keine Beeinträchtigung der Bildgebung verursacht hat (D'Andrea et al., 2014). D'Andrea et al. zeigte auch, dass „Edelstahl“ Elektroden ungeeignet für das BrainSuite System sind, da es zu Interferenzen mit dem Magneten kam und in der Bildgebung große Artefakte auftraten (D'Andrea et al., 2014). All diese Ergebnisse wurden zunächst mit „jelly phantoms“, Äpfeln und dann an fünf gesunden Versuchspersonen durchgeführt und erst im Anschluss in einer klinischen Untersuchung mit 126 Patienten (D'Andrea et al., 2014). Hierbei wurden jedoch kaum klinische Parameter erhoben und analysiert.

## **2. Zielsetzung dieser Arbeit**

Es soll klinisch, technisch und wissenschaftlich die noch nicht flächendeckende standardmäßige gemeinsame Verwendung des iMRT mit begleitendem intraoperativen Monitoring analysiert werden.

Hierfür erfolgt die retrospektive Untersuchung der Patienten, die von 2011 bis 2014 in der Klinik für Neurochirurgie am Universitätsklinikum Tübingen im intraoperativen MRT unter zur Hilfenahme des intraoperativen Monitorings operiert wurden.

Im Folgenden werden die Alters- sowie Geschlechtsverteilung der Patienten, die Lokalisation, Seite und Histologie der Tumoren, die Operationsdauer, die Dauer des Aufenthalts auf der Intensiv- sowie auf der Normalstation, die Anzahl der intraoperativen MRT Scans und der Nachresektionen beschrieben. Des Weiteren wird die Übereinstimmung der postoperativen Einschätzung des Chirurgen im Hinblick auf das Resektionsausmaß mit dem postoperativen MRT Befund beschrieben. Mit Fokus auf das intraoperative Monitoring werden die Anzahl der verwendeten Ableitelektroden und die Komplikationen beschrieben. Zusätzlich wird die IOM Verschlechterung, die Entscheidung Resttumor auf Grund von IOM zu belassen und die Lage des Resttumors in Bezug auf seine eloquente Lage hin untersucht. Das postoperative neurologische Outcome der Patienten wurde unmittelbar nach der Operation und nach drei Monaten im Allgemeinen und in Subgruppen untersucht. Ergänzend wurde der Karnofsky Index sowie prä- als auch postoperativ und nach drei Monaten bestimmt. Prä- und postoperativ wurden auch die neurologischen Symptome klassifiziert. Ferner wurde die präoperative Intention über das zu erreichende postoperative Resektionsausmaß untersucht.

Die deskriptiv ausgewerteten Daten werden anschließend mit der vorhandenen Fachliteratur beziehungsweise mit dem neuesten Stand der Forschung diskutiert.

Das Ziel der Untersuchung ist die Erfahrungen des IOMs bei der Verwendung in Kombination mit dem iMRI zu erfassen um eine Empfehlung zur Verwendung dieser Kombination im Rahmen neurochirurgischer Tumorresektionen zu geben. Es soll eine möglichst umfassende und exakte Untersuchung der Daten vorliegen, damit die Vorteile des IOM mit gleichzeitiger Verwendung des iMRI herausgearbeitet werden können. Auf der Basis einer großen Patientenzahl, ergibt sich zusätzlich das Ziel, die aktuelle Forschung in ihren Ergebnissen zu bestätigen und Erkenntnisse in der Langzeitverwendung zu erlangen.

Hervorzuheben ist neben der Patientenzahl, die Erfassung von perioperativen klinischen Daten und der Einbezug der präoperativen Intention über das Resektionsergebnis sollen wesentlich detaillierter erfolgen als in der bisherigen Literatur.

### **3. Material und Methoden**

Diese retrospektive Untersuchung wurde von der Ethik Kommission für medizinische Studien an der Universität Tübingen geprüft und genehmigt. (Projektnummer: 490/2016B02)

#### **3.1 Patientenauswahl**

In der Klinik für Neurochirurgie am Universitätsklinikum Tübingen wurden in den Jahren 2011 bis einschließlich 2014 110 Patienten operiert, die den Einschlusskriterien für die Untersuchung entsprachen:

Hierfür mussten die Patienten im iMRI operiert worden sein, es musste bei der Operation IOM verwendet werden und es musste sich um eine Tumorresektion in einem oder in der Nähe eines eloquenten Areals handeln. Es handelte sich einerseits um Komplettresektionen, aber auch um geplante Teilresektionen.

#### **3.2 Datenerfassung**

Die Erhebung der Patientendaten sowie der operativen Vorgehensweisen wurde retrospektiv aus den vorhandenen SAP Daten (Arztbriefe und Operationsberichte) ausgewertet.

Anhand all dieser aufgenommenen Informationen wurde eine umfassende Datenbank mit dem Tabellenprogramm Microsoft Excel erstellt, verschlüsselt und folgend so aufbereitet, dass eine statistische Auswertung möglich war. Im Anschluss erfolgte die deskriptive Auswertung der Datenbank.

Die Analyse wurde gemäß den Guidelines und der Empfehlungen der Deklaration von Helsinki durchgeführt. Erlaubnis hierfür wurde durch die Tübinger Ethik Kommission erteilt.

##### **3.2.1 Patientendaten**

Unter Zuhilfenahme der Arztbriefe, ambulanten Briefe, histologischen Gutachten und der radiologischen Befunde wurden standardmäßig folgende Parameter erhoben:

- Geschlecht
- Alter am Operationsdatum in Jahren

- Tumorlokalisation
- Histologische Diagnose des Tumors mit WHO Grad
- Rezidiv oder primärer Tumor
- Länge des postoperativen Aufenthaltes auf der Intensivstation in Tagen
- Länge des postoperativen Aufenthaltes auf der Normalstation in Tagen
- Prä- und postoperative Defizite
- Prä- und postoperativer Karnofsky Index
- Defizite nach drei Monaten
- Karnofsky Index nach drei Monaten
- Postoperativer MRT Befund

Postoperative Defizite wurden in neu aufgetretene, keine neuen und in temporäre Defizite eingeteilt.

Als temporäres Defizit wurde ein Defizit bezeichnet, das postoperativ auftritt, sich aber innerhalb des Klinikaufenthaltes vollständig zurückbildet.

Defizite nach drei Monaten wurden in bestehende, keine und alte Defizite aufgeteilt. Als altes Defizit wurde ein schon präoperativ bestehendes Defizit bezeichnet.

Im postoperativen MRT Befund wurde die Vollständigkeit der Tumorresektion mit vollständig, subtotal und partiell aufgenommen. Zusätzlich wurde entnommen, ob der eventuell vorhanden Resttumor im Bereich der Eloquenz liegt.

Ein sensomotorisches Defizit lag definitionsgemäß vor, wenn entweder Paresen, sensorische oder koordinative Defizite vorlagen.

### 3.2.2 Operationsdaten

Unter Zuhilfenahme der Operationsberichte wurden standardmäßig folgende Parameter erhoben:

- Operationsdauer in Minuten
- Anzahl der prä- und intraoperativen Scans im iMRI
- Intention des Operateurs über das angestrebte Resektionsausmaß zu Beginn der OP
- Auftreten einer intraoperativen IOM Verschlechterung
- Belassen von Resttumor auf Grund von IOM Veränderungen
- Anzahl der Nachresektion nach intraoperativen MRT Scan
- Nachresektionen an nicht eloquenten Stellen nach IOM Verschlechterung
- Einschätzung des Resektionsausmaßes des Operateurs am Ende der Operation
- Komplikationen in Bezug auf das Verwenden von IOM Ableitelektroden

Die Intention des Operateurs über das postoperative Resektionsausmaß zu Beginn der Operation wurde entweder mit vollständig oder mit partiell aufgenommen.

Die Einschätzung des Operateurs über das Resektionsausmaß am Ende der Operation wurde mit vollständig, subtotal oder partiell angegeben.

### 3.2.3 Anästhesie Protokoll

„Im Rahmen der Operation wurde standardmäßig eine Intubationsnarkose und eine TIVA mit Propofol (5mg/kg Körpergewicht / Stunde) und Remifentanyl (0,5ug/kg Körpergewicht / Minute) verwendet. Aufgrund der möglichen Interferenzen mit dem IOM wurde nur zu Beginn der Operation eine Einmalgabe von Rocoronium (0,5mh/kg Körpergewicht) und Sufentanyl (0,2-0,4mikrogramm/kg Körpergewicht) verabreicht. Es wurde keine balancierte Anästhesie mit Narkosegase durchgeführt, um keine negativen Effekte auf das IOM zu erzeugen.“ (Breitkopf et al., 2017)

### **3.3 Intraoperatives MRT**

„Die intraoperative MRT Bildgebung wurde in einem intraoperativen MRT System (IMRIS Visius Surgical Theatre, IMRIS Inc., Minneapolis, USA) mit modifiziertem, deckenmontiertem und beweglichem 1.5T Magneten (Espree; Siemens Medical Systems, Erlangen, Germany) durchgeführt. Der intraoperative MRT Scan wurde mit den Standard Sequenzen T1+/-CM, T2, FLAIR, DWI durchgeführt. Der Kopf der Patienten wurde mit einer MRT tauglichen Schädelklemme aus Carbonfasern (ProMed Instruments GmbH, Freiburg, Germany) oder Titanium (IMRIS Inc., Minneapolis, USA) mit Titanium Pins fixiert.“ (Breitkopf et al., 2017)

### **3.4 Intraoperatives Monitoring**

Im Folgenden wird beschrieben, wie in der Klinik für Neurochirurgie Tübingen intraoperatives Monitoring durchgeführt wird.

Alle Operationen wurden durch kontinuierliches IOM überwacht. Es erfolgte eine Überwachung mit MEPs und SEPs, direkter kortikaler und subkortikaler Stimulation, Phaseninversion oder auch Überwachung der Hirnnerven, wenn nötig (Breitkopf et al., 2017).

„Es wurden spezifische Parameter für das Monitoring gewählt, abhängig von der Lokalisation der Läsion. Alle Patienten wurden mit SEP Monitoring des Nervus tibialis und des Nervus medianus überwacht. MEP Monitoring wurde für den Musculus biceps brachii und für die Thenarmuskeln eingesetzt. Für die unteren Extremitäten wurde der Musculus tibialis anterior mit MEP überwacht. Abhängig von der Lokalisation der Läsion wurden zusätzliche Elektroden zur Überwachung der spezifischen Funktionen der unteren Extremitäten oder der Hirnnerven (Nervus facialis, kaudale Hirnnerven, Nervus cochlearis, Nervus abducens) angebracht.“ (Breitkopf et al., 2017)

Die direkte Stimulation wurde, wenn nötig, mittels Phasen Inversions Elektroden, einer monopolen direkt subkortikalen oder einer bipolaren direkt kortikalen Stimulationselektrode durchgeführt (Breitkopf et al., 2017).



Alle Operationen wurden durch eine/n erfahrene/n Neurophysiologen/in dauerhaft begleitet.

Ableitelektroden bestanden aus subdermalen Platinum/Iridium (Pt/Ir) Nadeln mit jeweils 1,5 Metern Kabel, einem Silikoncover und einem DIN 42802 Stecker (Technomed, Maastricht; Niederlande) (Breitkopf et al., 2017).

Dem Patient wurden die Ableitelektroden von einer/m MTA nach dem 10-20 System angebracht. Das 10-20 System ist ein relatives System zur Platzierung der Ableitelektroden um die kortikale elektrische Aktivität zu messen. Da der Schädel verschiedener Menschen immer unterschiedlich ist, definierte Herbert Jasper dieses System, welches internationaler Standard ist. Dies geschieht entsprechend den Nervenbahnen, die überwacht werden sollen. Hierfür muss der Kopf fixiert und vermessen werden. Anschließend müssen die Nadeln in ihren Positionen fixiert werden, damit sie während des operativen Eingriffs nicht dislozieren. Die Fixation geschieht mit Hilfe einer chirurgischen Knopfnah.

Zur Ableitung der jeweils kontralateral zum Cortex gelegenen Körperhälfte wurden die Ableitelektroden direkt in die zu überwachende Muskeln eingestochen und anschließend mit Klebeband fixiert (Breitkopf et al., 2017).

Die Elektrodenkabel wurden nach der Anlage gebündelt und zusammen fixiert und verlaufen so in einem Strang zu den Steckplätzen Converters. Es ist hierbei darauf zu achten, dass im Verlauf keine Schlingen oder Schleifen entstehen. Damit wird ein mögliches Erhitzen im Magnetfeld verhindert. Zusätzlich wird ein Kontakt von Kabeln zur Haut des Patienten verhindert, indem man Watte pads oder Tape zur Fixierung ohne direkten Hautkontakt verwendet.

Alle Patienten wurden im Rahmen der internationalen Standards im Durchschnitt mit 22 Ableitelektroden überwacht (Breitkopf et al., 2017).

Technisch musste nun noch das Handling im iMRI beachtet werden. Dabei wurden bei einem intraoperativen Scan die Kabel aus dem Signalumwandler ausgesteckt, da dieser nicht MRT tauglich ist. Auch der zugehörige Computer musste aus dem Raum gefahren werden, sowie alle weiteren nicht MRT tauglichen Gegenstände.

Es folgen die Abbildungen zur Technik der Kabelfixation in Tübingen (Abb. 1A-D).

Zu Abbildung 1A: Wenn die Kabel nicht mit Tape am Kopf fixiert werden können, wird eine einzelne Naht verwendet.

Zu Abbildung 1B: Um Hitzeentwicklung durch das Magnetfeld im iMRI zu verhindern, werden die Kabel mit zwei Streifen des medizinischen Tapes fixiert.

Zu Abbildung 1C: Verdeckung der Kabel mit Watte um Kontakt zur Haut zu vermeiden.

Zu Abbildung 1D: Zwei Streifen des Tapes werden verwendet um die Elektroden zu fixieren.

Alle Abbildungen (Abb. 1A-D) finden sich auch in Breitkopf et al. (Breitkopf et al., 2017).

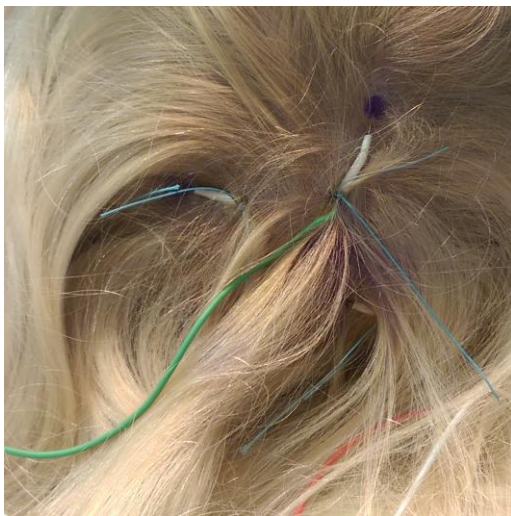


Abbildung 1A




Abbildung 1B

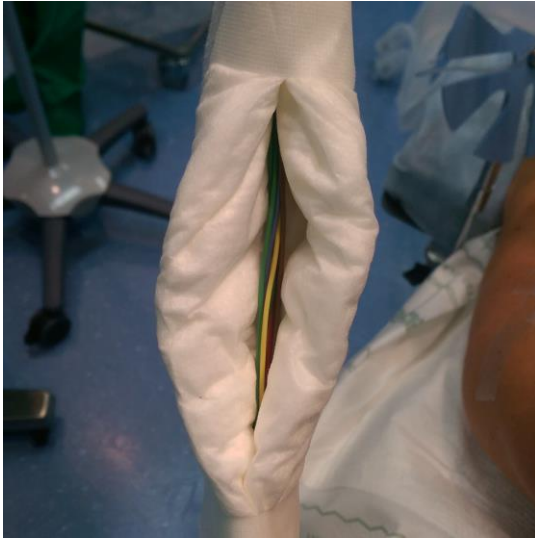

Abbildung 1C

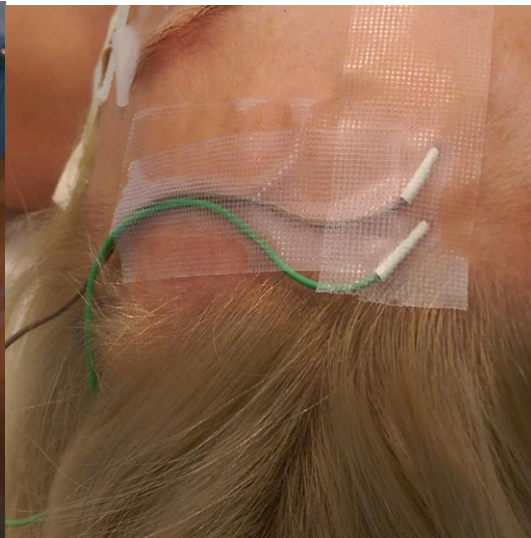


Abbildung 1D

### **3.5 Karnofsky Index**

Der Karnofsky Index dient der quantifizierten Beschreibung der subjektiven Einschränkungen bei alltäglichen Aktivitäten durch eine Tumorerkrankung. Er beschreibt den physischen Zustand der betroffenen Patienten und erfasst diese Qualität als Prozentwert.

Der Index reicht von 0 (entspricht Tod) bis 100 (entspricht keiner Einschränkung) (Abb. 2).

<b>100 %</b>	<b>Keine Beschwerden, keine Zeichen der Krankheit.</b>
<b>90 %</b>	<b>Fähig zu normaler Aktivität, kaum oder geringe Symptome.</b>
<b>80 %</b>	<b>Normale Aktivität mit Anstrengung möglich. Deutliche Symptome.</b>
<b>70 %</b>	<b>Selbstversorgung. Normale Aktivität oder Arbeit nicht möglich.</b>
<b>60 %</b>	<b>Einige Hilfestellung nötig, selbständig in den meisten Bereichen.</b>
<b>50 %</b>	<b>Hilfe und medizinische Versorgung wird oft in Anspruch genommen.</b>
<b>40 %</b>	<b>Behindert. Qualifizierte Hilfe benötigt.</b>
<b>30 %</b>	<b>Schwerbehindert. Hospitalisation erforderlich.</b>
<b>20 %</b>	<b>Schwerkrank. Intensive medizinische Maßnahmen erforderlich.</b>
<b>10 %</b>	<b>Morbid und Unaufhaltsamer körperlicher Verfall.</b>
<b>0 %</b>	<b>Tod.</b>

Abbildung 2 – Karnofsky Index

### 3.6 Statistische Analysen

Zur Analyse der Daten wurde das Statistikprogramm IBM SPSS Statistics in der Version 22 verwendet.

Zur Beschreibung von Häufigkeiten und zur graphischen Darstellung wurden deskriptive Häufigkeitsanalysen durchgeführt. Analysiert wurden Mittelwert, Median, Minimum und Maximum, Standardabweichung und Quartilen.

Verwendung fanden sowohl Balken- als auch Kreisdiagramme zur Darstellung von Häufigkeitsverteilungen.

Bei der Analyse von Zusammenhängen zwischen zwei nominal skalierten Merkmalen wurde der Chi-Quadrat Test angewendet. Bei  $n < 20$  wurde der exakte Test nach Fisher und bei  $20 < n < 60$  der Kontinuitätstest verwendet.

Zur Untersuchung von Korrelationen zwischen ordinal skalierten und Verhältnis skalierten Variablen wurde ein einfaches Streudiagramm verwendet und optisch auf Korrelation überprüft. Zudem wurde beim Vergleich von Verhältnis skalierten Variablen eine Korrelationsanalyse mit dem Pearson Test überprüft. Beim Vergleich von ordinal skalierten mit Verhältnis skalierten Variablen wurde der Spearman Test verwendet.

Bei dem statistischen Vergleich von ordinal skalierten, verbundenen Variablen in Bezug auf den Vergleich von Medianen wurde der Test nach Wilcoxon angewendet (nicht-parametrischer Test bei verbundenen Stichproben).

Zum Vergleich von Durchschnittswerten bei Verhältnis oder Intervall skalierten Variablen wurde bei unverbundenen Variablen der T-Test bei unverbundenen Stichproben durchgeführt. Bei verbundenen Variablen kam der t-Test bei verbundenen Stichproben zum Einsatz.

Eine explorative Datenanalyse wurde verwendet, wenn eine graphische Darstellung in einem Boxplot nötig war.

Als Signifikanzniveau wurde eine Irrtumswahrscheinlichkeit von  $p < 0,05$  für alle statistischen Test festgelegt.

## 4. Ergebnisse

### 4.1 präoperative Daten

#### 4.1.1 Geschlecht

Bei der Geschlechterverteilung wird das Gesamtkollektiv ausgewertet und in Abbildung 3 dargestellt.

Es ergibt sich eine ausgeglichene Verteilung der Geschlechter. Im Gesamtkollektiv von 110 Patienten sind 55 weiblich (50 %) und 55 männlich (50 %).

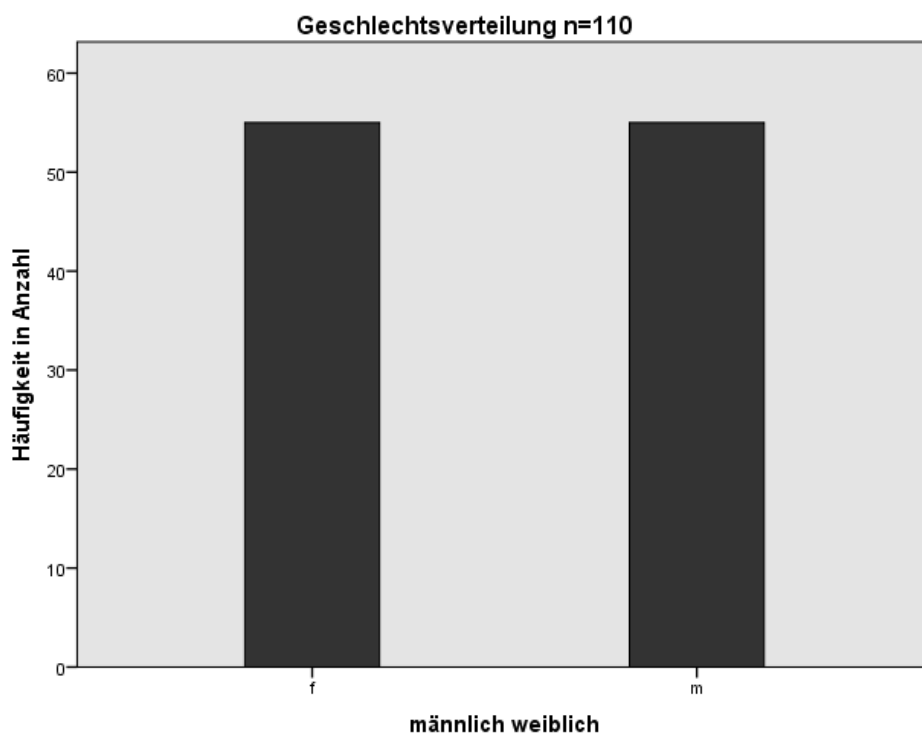


Abbildung 3

#### 4.1.2 Alter

Die Altersverteilung wird im Gesamtkollektiv und zusätzlich in Abhängigkeit des Geschlechts dargestellt.

Das Durchschnittsalter des Gesamtkollektivs zum Zeitpunkt der Operation beträgt 43,15 Jahre. Der älteste Patient ist zum Operationszeitpunkt 77 Jahre und der jüngste Patient 3 Jahre alt. Im Median beträgt das Alter der Patienten zum Zeitpunkt der Operation 45 Jahre (Tab. 1).

Bei Männern liegt das Durchschnittsalter bei 43,78 Jahren (Median: 42 Jahren), bei Frauen bei 42,51 Jahren (Median: 45 Jahren) (Tab. 2).

Bei der Analyse der Mediane im Vergleich Männer zu Frauen fällt auf, dass Frauen zum Zeitpunkt der Operation im Median jünger sind. Dieser Unterschied ist statistisch nicht signifikant ( $p=0,733$ ).

Bei der Analyse der Häufigkeitsverteilung in Bezug auf die Lebensdekaden fällt eine relative Häufung im Bereich der vierten, fünften und sechsten Lebensdekade auf (Abb.4).

**Alter zum Operationszeitpunkt**

**n=110**

Mittelwert	43,15
Median	45
Standardabweichung	19,411
Minimum	3
Maximum	77

Tabelle 1

**Altersverteilung im Vergleich männlich / weiblich n=110**

f	Mittelwert	42,51
	Median	45
	Standardabweichung	20,189
	Minimum	5
	Maximum	77
m	Mittelwert	43,78
	Median	42
	Standardabweichung	18,765
	Minimum	3
	Maximum	76

Tabelle 2

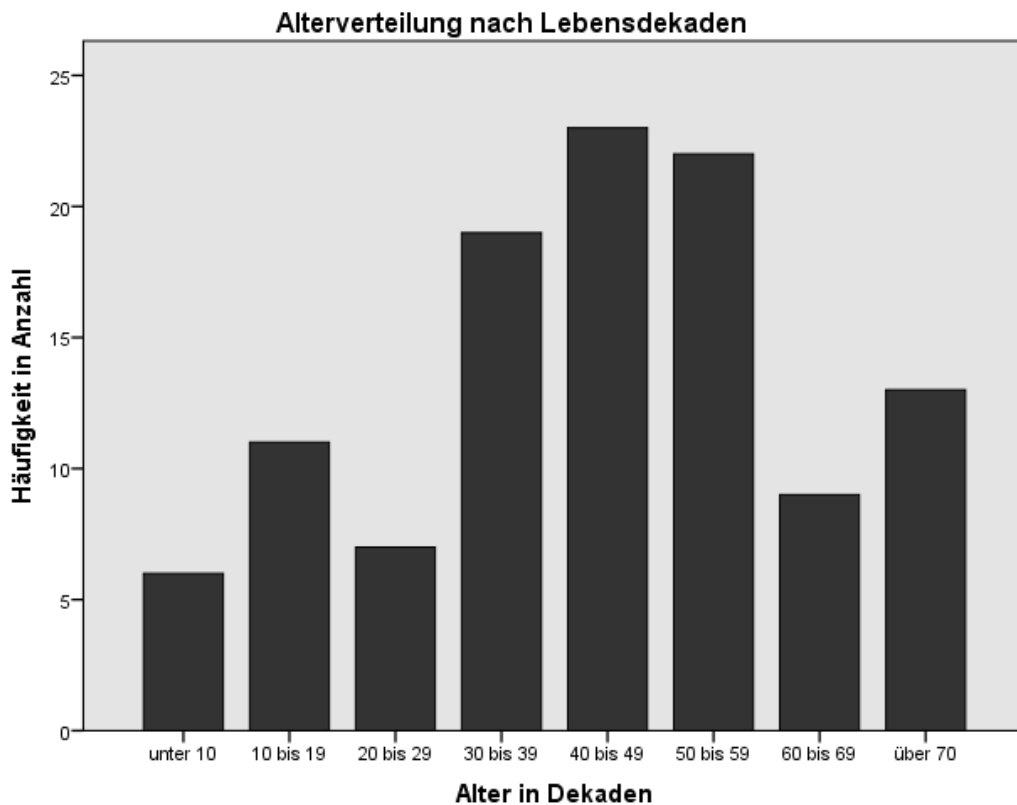


Abbildung 4

### 4.1.3 Lokalisation der Läsion

Im Hinblick auf die Lokalisation der zu operierenden Läsion wird die jeweilige Lage in Tabelle 4 beschrieben und in Abbildung 5 graphisch dargestellt. Die Lokalisation wird in acht Gruppen unterteilt: Thalamus, Hirnstamm, frontal, parietal, temporal, Schädelbasis, insulär und Rückenmark.

Es wird deutlich, dass sich in zwei Regionen häufig Tumoren befinden, die in der Konstellation iMRI und IOM operiert werden. Zum einen die frontale (33,6 %) und die temporale (24,5 %) Lokalisation der Läsion (Tab. 4).



**Tumorlokalisation n = 110**

	Häufigkeit	Prozent
frontal	37	33,6
temporal	27	24,5
parietal	19	17,3
Thalamus	9	8,2
Hirnstamm	7	6,4
insulär	6	5,5
Schädelbasis	4	3,6
Rückenmark	1	0,9
Gesamtsumme	110	

Tabelle 4

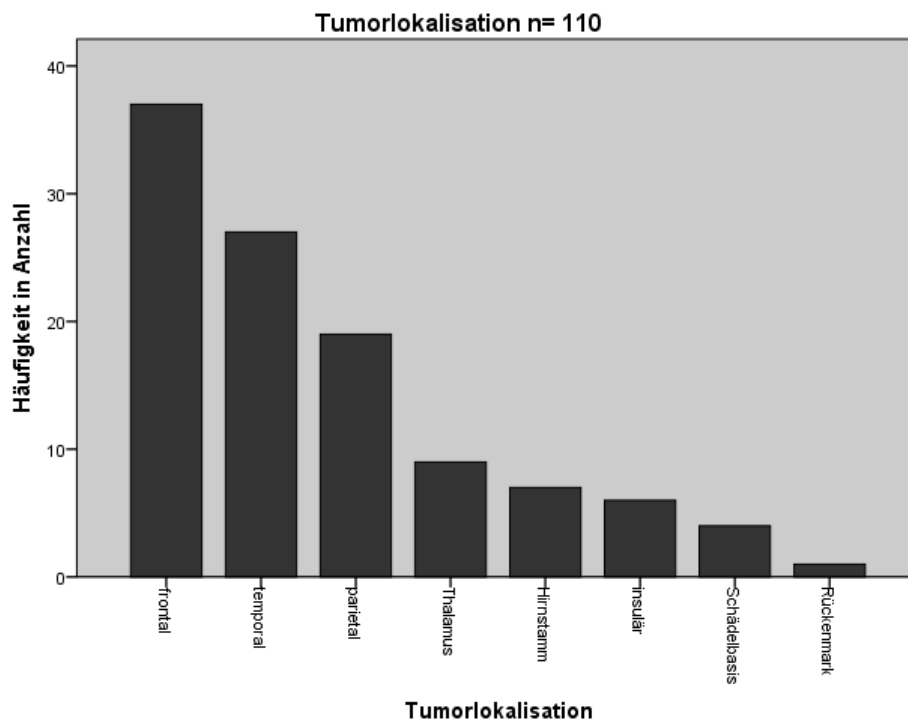


Abbildung 5

#### 4.1.4 Histologische Diagnose der Läsion

Bei der Auswertung der Histologie der Tumoren ergeben sich folgende histologische Diagnosen: Tabelle 5 zeigt eine Übersicht der Diagnosen.

Astrozytäre Tumore sind die häufigste Läsion mit insgesamt 81,9 % der Fälle.

Es zeigt sich eine deutliche Häufung der Glioblastome WHO Grad IV in 40 Fällen (36,4 %). Zudem zeigen sich vermehrt Astrozytome mit insgesamt 44,6 % (davon anaplastische Astrozytome WHO III in 11 (10 %), pilozytische Astrozytome WHO I in 9 (8,2%), diffuse Astrozytome WHO II in 7 (6,4 %), Oligoastrozytome WHO II in 9 (8,2 %), Oligodendrogliome WHO II in 8 (7,3 %), pleomorphe Xanthoastrozytome WHO II in 2 (1,8 %), anaplastische Oligoastrozytome WHO III in 2 (1,8 %) Fällen und anaplastische Oligodendrogliome in einem (0,9 %) Fall).

Das Gangliogliom WHO I tritt in 4 (3,6 %) Fällen bei der Diagnose auf. Metastasen und Chordome kommen jeweils dreimal (2,7 %) vor. Bei jeweils zwei (1,8 %) der Patienten wird ein Cavernom, oder ein Dysembryoplastischer Neuroektodermaler Tumor WHO I diagnostiziert. Ein Angiom, Chondrosarkom WHO II, Ependymom WHO II, Primitiver neuroektodermaler Tumor, Gliosarkom WHO IV, Medollublastom WHO IV oder ein Neurozytom WHO II wird bei jeweils einem (0,9 %) der Patienten histologisch gesichert.

Insgesamt zeigt sich eine heterogene Gruppe mit 21 unterschiedlichen pathologisch gesicherten Diagnosen.

<b>Histologische Diagnosen n = 110</b>		
	Häufigkeit	Prozent
Glioblastom WHO IV	40	36,4
Anaplastisches Astrozytom WHO III	11	10,0
Oligoastrozytom WHO II	9	8,2
Pilozytisches Astrozytom WHO I	9	8,2
Oligodendrogliom WHO II	8	7,3
diffuses Astrozytom WHO II	7	6,4
Gangliogliom WHO I	4	3,6
Chordom	3	2,7
Metastase	3	2,7
Anaplastisches Oligoastrozytom WHO III	2	1,8
Cavernom	2	1,8
DNET WHO I	2	1,8
pleomorphes Xanthoastrozytom WHO II	2	1,8
Anaplastisches Oligodendrogliom WHO III	1	0,9
Angiom	1	0,9
Chondrosarkom WHO II	1	0,9
CNS-PNET WHO IV	1	0,9
Ependymom WHO II	1	0,9
Gliosarkom WHO IV	1	0,9
Medulloblastom WHO IV	1	0,9
Neurozytom WHO II	1	0,9
Gesamtsumme	110	

Tabelle 5

#### 4.1.5 Neurologische Symptome

Für die präoperative Erfassung der neurologischen Symptome durch die Analyse der Krankenakte wurde eine Einteilung nach acht Kriterien erstellt. Diese acht Kriterien sind angelehnt an die neurologische Befunderhebung nach dem NIHSS (National Institutes of Health Stroke Scale). Es wurden folgende Kategorien unterteilt: Kein fokales neurologisches Defizit, Sprachliche Defizite,

motorische Defizite, Sensibilitätsausfälle, Koordinationsstörungen, Hirnnervenausfälle, Gesichtsfeldausfälle / Augenmotorikstörungen und Vigilanz Störungen / Orientierungsprobleme.

In Tabelle 6 und Abbildung 6 ist die Häufigkeit der einzelnen Symptome zu sehen. Die Fallzahl bei der Analyse beträgt in diesem Fall  $n = 131$ , da einige Patienten mehrere Symptome zeigen. Die Prozentwerte in der zweiten Spalte sind mit  $n = 110$  Patienten gerechnet.

**Präoperative Symptome n = 129**

	Häufigkeit	Prozent
kein fokal neurologisches Defizit	58	52,7
Motorische Defizite	28	25,5
Koordinationsstörungen	11	10
Sprachliche Defizite	10	9,1
Sensibilitätsausfälle	9	8,2
Hirnnervenausfälle	6	3,4
Vigilanz Störungen / Orientierungsprobleme	3	2,7
Gesichtsfeldausfälle / Augenmotorikstörungen	3	2,7
Gesamtsumme	129	n = 110

Tabelle 6

58 (52,7 %) Patienten hatten präoperativ kein fokal neurologisches Defizit. In der weiteren Analyse waren 28 (25,5 %) Defizite motorisch und somit am zweithäufigsten vertreten. Koordinationsstörungen wurden in 11 (10 %), sprachliche Defizite in 10 (9,1 %) und Sensibilitätsausfälle in 9 (8,2 %) Fällen beschrieben. Präoperativ traten Gesichtsfeldausfälle / Augenmotorikstörungen oder Vigilanz Störungen / Orientierungsprobleme jeweils dreimal (2,7 %) und Hirnnervenausfälle sechsmal (3,4 %) auf.

Anteilig wurden sensomotorische Defizite (Paresen, sensorische und koordinative Defizite) in 45 (40,9%) Fällen beschrieben. Davon wurden 14 als

schwer und 31 als leicht eingestuft. 65 Patienten hatten kein sensomotorisches Defizit präoperativ.

Die Differenz zu den absoluten Zahlen ergibt sich durch die teilweise mehrfach vorhandenen Symptome bei einzelnen Patienten.

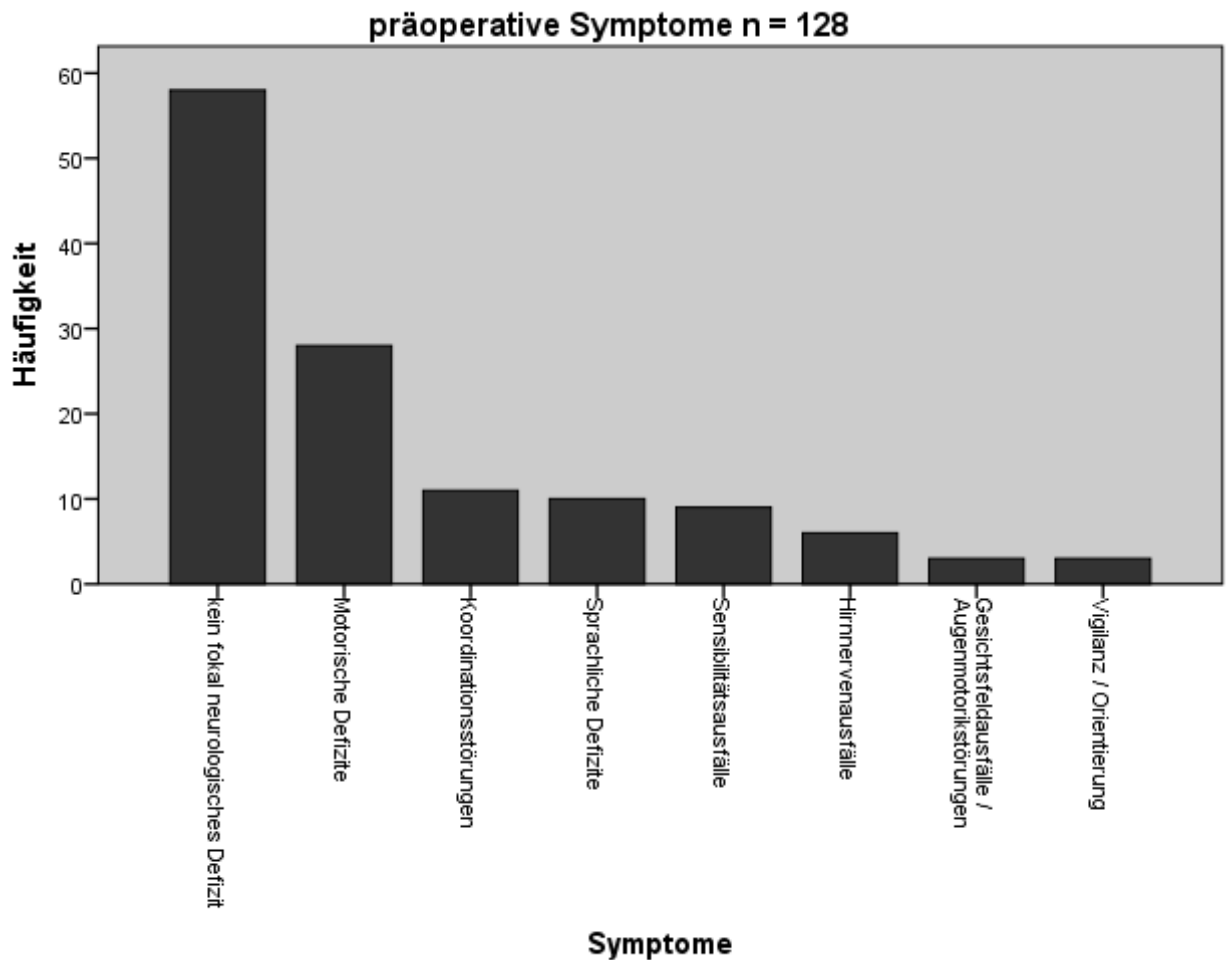


Abbildung 6

#### 4.1.6 Karnofsky Index

Präoperativ wurde aus den Untersuchungsbefunden der Arztbriefe, aus der Anamnese und aus den beschriebenen Symptomen der Karnofsky Index bestimmt. Zusätzlich wurde postoperativ aus den gleichen Quellen der Index erneut erhoben und im weiteren Verlauf auch nach drei Monaten aus den ambulanten Arztbriefen.

Der Durchschnittliche präoperative Wert lag bei 90,18 und der Median bei 100 (Tab. 7).

Der präoperative Karnofsky Index lag in einem Bereich von 60 bis 100, wobei die Häufigkeit der Merkmalsausprägung berücksichtigt werden muss. In über der Hälfte der Fälle, bei 58 Patienten (52,7 %), beschrieb der Index einen Wert von 100. Einen Wert von 80 erreichten 25 (22,7 %) Patienten. Bei 14 (12,7 %) Fällen wurde ein Karnofsky Index von 70 festgestellt. Weiter konnte man bei 12 (10,9 %) Patienten einen Index von 90 annehmen. Lediglich bei einem Patienten (0,9 %) wurde ein Index von 60 festgesetzt (Tab. 8).

Es besteht eine negative Korrelation ( $R = - 0,357$ ) zwischen Alter und präoperativen Karnofsky Index ( $p < 0,05$ ). Somit ist der präoperative Karnofsky Index bei älteren Patienten häufig schlechter.

**Präoperativer Karnofsky Index n =**

**110**

Mittelwert	90,18
Median	100
Standardabweichung	11,65103
Minimum	60
Maximum	100

Tabelle 7

**Präoperativer Karnofsky Index n = 110**

	Häufigkeit	Prozent
60	1	0,9
70	14	12,7
80	25	22,7
90	12	10,9
100	58	52,7
Gesamtsumme	110	

Tabelle 8

#### 4.1.7 Diagnosestellung

Hierbei geht es um die Fragestellung, ob zur Operation ein Rezidiv oder ein primärer Tumor vorlag. Angiome und Cavernome fließen nicht in die Berechnung mit ein.

In 35 von 107 Fällen (32,7 %) lag ein Rezidiv Tumor vor, bei 72 von 107 Fällen (67,3 %) wurde ein primärer Tumor operiert.

### 4.2 Perioperative Daten

#### 4.2.1 Operationsdauer

Da es sich bei den Operationen im iMRI um eine aufwändigere Lagerung und um ein aufwändigeres Procedere (unter anderem durch den Scan selbst) handelt, wird an dieser Stelle die Operationsdauer beschrieben.

Die durchschnittliche Operationsdauer betrug 380,25 Minuten (im Median: 372 Minuten). Die kürzeste Zeit betrug 129 Minuten und die längste Operationsdauer 662 Minuten (Tab. 9).

**Operationsdauer in Minuten n = 110**

Mittelwert		380,25
Median		372
Standardabweichung		104,966
Minimum		129
Maximum		662
Perzentile	25	305,00
	50	372,00
	75	442,25

Tabelle 9

#### 4.2.2 Aufenthaltsdauer Intensivstation

Zur besseren postoperativen Einschätzung und Überwachung kommen die meisten Patienten nach einer neurochirurgischen Kopfoperation eine Nacht auf die Intensivstation.

In folgenden Tabellen (Tab. 10 und 12) ist die Aufenthaltsdauer auf der Intensivstation zu entnehmen. Es ergibt sich eine durchschnittliche Aufenthaltsdauer von 1,65 Tagen, wobei der Median bei einem Tag liegt. Bei der Auswertung unter Ausschluss des längsten Wertes ergibt sich eine durchschnittliche Aufenthaltsdauer von 1,39 Tagen (Tab. 11). Die Patienten blieben mindestens einen Tag und die längste Aufenthaltsdauer hatte ein Patient mit 29 Tagen (0,9 %) und wird im Folgenden diskutiert.

Es fällt auf, dass 88 (80 %) Patienten nur einen Tag postoperativ auf der Intensivstation verblieben. In 10 (9,1 %) Fällen ergab sich eine Aufenthaltsdauer von zwei Tagen. Drei oder vier postoperative Tage auf der Intensivstation blieben jeweils 4 (3,6 %) Patienten. In zwei Fällen (1,8 %) mussten Patienten fünf Tage postoperativ verweilen. In einem Fall (0,9 %) blieb ein Patient sechs Tage auf der Intensivstation. In einem Fall (0,9 %) blieb der Patient 29 Tage postoperativ auf der Intensivstation.

Der Patient mit einer Verweildauer auf der Intensivstation von 29 Tagen wurde an der Schädelbasis aufgrund eines Clivuschordoms operiert, die Resektion selbst konnte nur subtotal durchgeführt werden. Er entwickelte eine Schwellung im Operationsgebiet und zeigte im Verlauf keine Schutzreflexe. Die Intubationsnarkose konnte demnach nicht beendet werden und es wurde im weiteren Verlauf ein Tracheostoma angelegt. Zudem entwickelte der Patient eine Schwellung im Bereich des Hirnstamms. Die genannten Faktoren erzeugen in diesem einen Fall einen verlängerten Aufenthalt.



**I Intensivtage n = 110**

	Häufigkeit	Prozent
1	88	80,0
2	10	9,1
3	4	3,6
4	4	3,6
5	2	1,8
6	1	0,9
29	1	0,9
Gesamtsumme	110	

Tabelle 10

**I Intensivtage ohne „längste**

**Verweildauer“ n = 109**

Mittelwert	1,39
Median	1
Standardabweichung	0,972
Minimum	1
Maximum	6

Tabelle 11

**II Intensivtage n = 110**

Mittelwert	1,65
Median	1
Standardabweichung	2,804
Minimum	1
Maximum	29

Tabelle 12

### 4.2.3 Aufenthaltsdauer Normalstation

Analysiert wird die Anzahl der postoperativen Tage, die der Patient nach seinem Aufenthalt auf der Intensivstation und auf der Normalstation bis zu seiner Entlassung verbringt.

Die Fallzahl von  $n = 109$  ergibt sich durch einen Patienten, der im Verlauf des stationären Aufenthaltes verstirbt.

Die durchschnittliche Verweildauer der Patienten auf der Normalstation beträgt 9,85 Tage (Median: sieben Tage). Der kürzeste Aufenthalt dauerte drei Tage und der längste 124 Tage (Tab. 13).

Der Patient mit einem Aufenthalt von 124 Tagen blieb aufgrund seines protrahierten Krankheitsverlaufes länger auf der Normalstation. Der Patient entwickelte im Verlauf eine Pneumonie mit multiresistenten Keimen, die eine stationäre Behandlung erforderlich machten. Aufgrund einer Schluckstörung wurde eine PEG-Sonde gelegt. Die genannten Faktoren verlängerten den stationären Aufenthalt auf der Normalstation.

Bei erneuter Analyse unter Ausschluss des oben beschriebenen Patienten ergibt sich eine durchschnittliche Verweildauer von 8,8 Tagen bei einem Median von sieben Tagen (Tab. 14).

**I Postoperative Tage auf  
Normalstation ohne „längste  
Verweildauer“ n = 108**

Mittelwert	8,80
Median	7
Standardabweichung	4,989
Minimum	3
Maximum	47

Tabelle 13

**II Postoperative Tage auf Normalstation  
n = 109**

Mittelwert	9,85
Median	7
Standardabweichung	12,101
Minimum	3
Maximum	124

Tabelle 14

#### 4.2.4 Korrelation perioperative Daten

Es besteht jeweils eine positive Korrelation zwischen der Länge der Operation und der Länge des Aufenthalts auf der Intensiv- ( $r = +0,355$  mit  $p < 0,000$ ) und auf der Normalstation ( $r = +0,32$  mit  $p = 0,001$ ). Abbildung 7 zeigt die Korrelation graphisch.

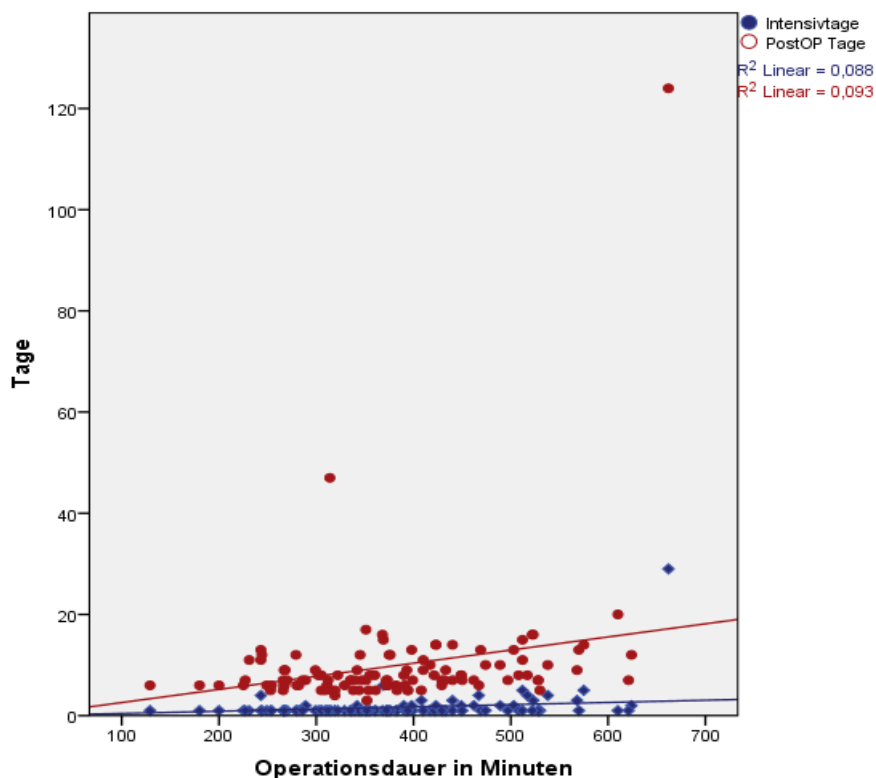


Abbildung 7

## 4.3 Postoperative Daten

### 4.3.1 Neurologische Symptome

#### 4.3.1.1 Auswertung neurologische Symptome

Die Auswertung der postoperativen neurologischen Symptome erfolgt unter der gleichen Einteilung wie bei 4.1.5. (Kategorien: Kein fokales neurologisches Defizit, Sprachliche Defizite, motorische Defizite, Sensibilitätsausfälle, Koordinationsstörungen, Hirnnervenausfälle, Gesichtsfeldausfälle / Augenmotorikstörungen und Vigilanzstörungen / Orientierungsprobleme).

Die Fallzahl von  $n = 131$  ergibt sich durch die mehrfach vorhandenen Symptome beim jeweils einzelnen Patient. Die Prozentwerte in der zweiten Spalte sind mit  $n = 110$  gerechnet.

Postoperativ hatten 50 (45,5 %) Patienten kein fokales neurologisches Defizit. Ein motorisches Defizit hatten 41 (37,3 %) Patienten, ein sprachliches Defizit 18 (16,4 %). Hirnnervenausfälle und Koordinationsstörungen waren bei sechs Fällen (5,5 %) vorhanden. Bei vier (3,6 %) Patienten kam es zu Gesichtsfeldausfällen / Augenmotorikstörungen oder Vigilanzstörungen / Orientierungsprobleme. In lediglich zwei Fällen (1,8 %) berichteten die Patienten von Sensibilitätsausfällen (Tab. 15 und Abb. 8).

Anteilig wurden sensomotorische Defizite (Paresen, sensorische und koordinative Defizite) in 49 (44,5%) Fällen beschrieben. Davon waren 26 als schwer und 23 als leicht eingestuft. 61 Patienten hatten kein sensomotorisches Defizit postoperativ.

Die Differenz zu den absoluten Zahlen ergibt sich durch die teilweise mehrfach vorhandenen Symptome bei einzelnen Patienten.

**Postoperative Symptome n = 131**

	Häufigkeit	Prozent
kein fokal neurologisches Defizit	50	45,5
Motorische Defizite	41	37,3
Sprachliche Defizite	18	16,4
Hirnnervenausfälle	6	5,5
Koordinationsstörungen	6	5,5
Gesichtsfeldausfälle / Augenmotorikstörungen	4	3,6
Vigilanz Störungen / Orientierungsprobleme	4	3,6
Sensibilitätsausfälle	2	1,8
Gesamtsumme	131	n = 110

Tabelle 15

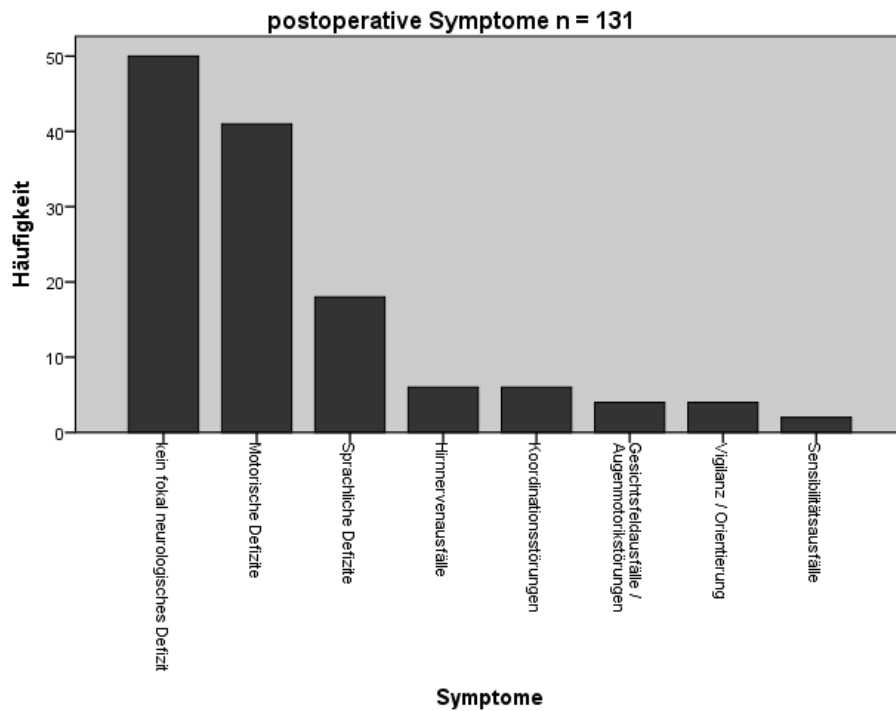


Abbildung 8

### 4.3.1.2 Vergleich prä- und postoperative Symptome

Der Vergleich der Symptome der präoperativen mit der postoperativen Situation wird nur relativ in Prozentwerten angestrebt, da sich die Häufigkeiten aufgrund der Patienten mit mehreren Symptomen nicht vergleichen lassen.

Die Mehrzahl der Patienten hatte präoperativ (52,7 %) und postoperativ (45,5 %) kein fokales neurologisches Defizit. Motorische Defizite kamen präoperativ in 25,5 %, postoperativ in 37,3 % der Fälle vor. Deutlich zu sehen ist hier die Zunahme der motorischen Defizite um 11,8 % der Fälle. Im Vergleich der sprachlichen Defizite finden wir auch eine Zunahme um 7,3 % (präoperativ: 9,1 % / postoperativ: 16,4 %). Koordinationsstörungen zeigten sich eher rückläufig (präoperativ: 10 % / postoperativ: 5,5 %). Auch Sensibilitätsausfälle kamen deutlich weniger vor (präoperativ: 8,2 % / postoperativ: 1,8 %). Bei Gesichtsfeldausfällen / Augenmotorikstörungen (präoperativ: 2,7 % / postoperativ: 3,6 %) und Vigilanz Störungen / Orientierungsprobleme (präoperativ: 2,7 % / postoperativ: 3,6 %) war der Unterschied nur minimal. Hirnnervenausfälle wurden präoperativ in 3,4 % der Fälle beschrieben, postoperativ mit 5,5 %, eine Zunahme von 2,1 %. Abbildung 9 zeigt den Unterschied graphisch.

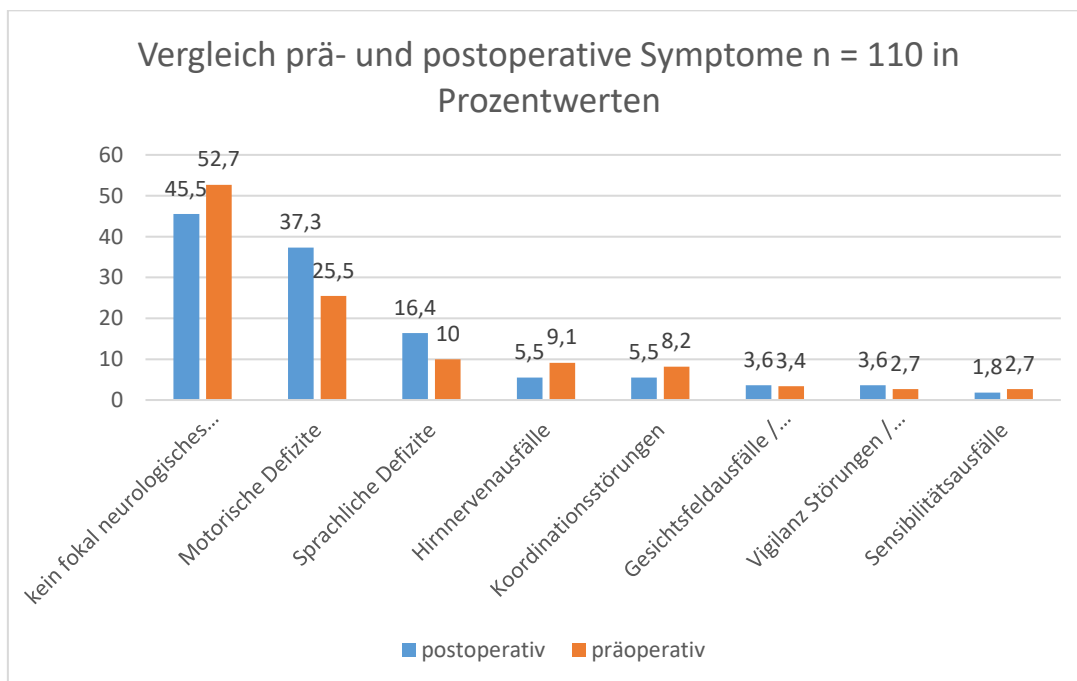


Abbildung 9

### 4.3.2 Karnofsky Index

Der postoperative Karnofsky Index lag zwischen 0 und 100. In einem Fall (0,9 %) verstarb der Patient und es ergab sich der Index von 0. Am häufigsten (45-mal) hatten die Patienten einen Index von 100 (40,9 %). In 28 (25,5 %) Fällen hatte der Index einen Wert von 80. Einen Wert von 90 wurde bei 19 (17,3 %) Patienten beschrieben. Die Patienten erreichten in 14 (12,7 %) der Fälle einen Wert von 70. Dreimal wurde der Wert von 50 erhoben (2,7 %) (Tab. 16).

Bei der Auswertung des postoperativen Karnofsky Indizes aus Tabelle 15 ergibt sich ein Durchschnittswert von 87,10. Der Median liegt bei 90 (Tab. 17).

**I Postoperativer Karnofsky Index n = 110**

	Häufigkeit	Prozent
0	1	0,9
50	3	2,7
70	14	12,7
80	28	25,5
90	19	17,3
100	45	40,9
Gesamtsumme	110	

Tabelle 16

**II Postoperativer Karnofsky Index n = 110**

Mittelwert	87,0909
Median	90
Standardabweichung	15,10486
Minimum	0
Maximum	100

Tabelle 17

### 4.3.3 Vergleich prä- und postoperativer Karnofsky Index

Bei Gegenüberstellung der statistischen Werte von prä- und postoperativen Karnofsky Index (Tabelle 18), wird deutlich, dass der Median mit 90 ein

Skalenwert schlechter ist. Das Ergebnis beim Vergleich der Mediane ist mit  $p = 0,069$  statistisch fast signifikant.

Abbildung 10 zeigt die beiden Boxplot Werte zur graphischen Aufarbeitung des Vergleichs.

**Vergleich Karnofsky Index n = 110**

	präoperativ	postoperativ
Mittelwert	89,8182	87,0909
Median	100	90
Standardabweichung	12,41350	15,10486
Minimum	50	0
Maximum	100	100

Tabelle 18

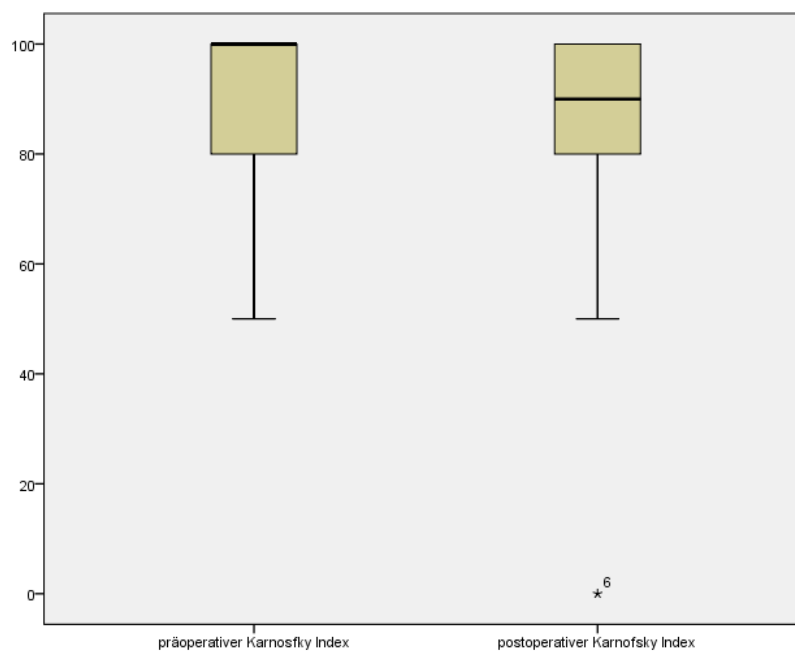


Abbildung 10



#### 4.3.4 MRT Befund

An dieser Stelle wird der postoperative MRT Befund des Radiologen ausgewertet. Es handelt sich hierbei hauptsächlich um die Beschreibung des Resttumors zur weiteren Analyse im Folgenden der Arbeit.

Eine vollständige Resektion des Tumors erfolgte bei 66 (60%) Fällen. Es konnte bei 36 (32,7 %) eine subtotale Resektion erreicht werden und bei 8 (7,3 %) Operationen wurde eine partielle Resektion erreicht.

### **4.4 Auswertung der postoperativen Defizite / Defizite im Follow Up**

Bei der Analyse der postoperativen Defizite werden im Folgenden zunächst alle Defizite beschrieben, auch Defizite, die sich nicht mit dem IOM überwachen lassen (sprachliche Defizite, , Gesichtsfeldausfälle/, Vigilanz Störungen/Orientierungsprobleme). Daher werden im Anschluss bei jedem Unterpunkt die sensomotorischen Defizite gesondert analysiert und beschrieben.

#### 4.4.1 Gesamtkohorte

Es wird beschrieben, ob postoperativ ein dauerhaftes neurologisches Defizit, temporäres Defizit oder kein Defizit auftrat. Die Analyse erfolgt zunächst mit dem gesamten Patientenkollektiv (n = 110). Zudem wird ergänzt, wie das Defizit nach drei Monaten im Follow Up beschrieben wird und es ob es zu einer Rückbildung oder Neuauftreten von Symptomen gekommen ist.

Bei 51 der Patienten war postoperativ kein neurologisches Defizit zu beobachten (46,4 %). 59 (53,6 %) Patienten hatten ein neurologisches Defizit, davon waren 14 (12,7 %) temporärere Defizite, die sich im Verlauf vollständig zurückbildeten (Tab 19).

Zu beachten sind diese Zahlen im Vergleich zu den Zahlen in der Analyse der postoperativen neurologischen Symptome in 4.3.1. Mehrfach aufgetretene

Symptome beim einzelnen Patient sind an dieser Stelle nur als ein „vorhandenes Defizit“ aufgenommen. Es wird hier nicht unterschieden, ob ein oder mehrere Defizite beim Patienten auftraten. Auch ein schon präoperativ bestehendes Defizit wurde in die Kategorie „vorhandenes Defizit“ eingeordnet.

Bei Analyse der sensomotorischen Defizite (Paresen, sensorische und koordinative Defizite) traten bei 49 (44,5%) Patienten Symptome auf, 61 (55,5%) hatten kein Defizit (davon 26 schwere und 23 leichte Defizite). Von den 49 Patienten hatten 8 eine Läsion in der supplementär-motorischen Rinde (SMA), welche sich bis zur Follow-Up Kontrolle nach drei Monaten zurückgebildet hatten.

**Auftreten postoperativer Defizite n = 110**

	Häufigkeit	Prozent
Defizit	45	40,9
Kein Defizit	51	46,4
Temporäres Defizit	14	12,7
Gesamtsumme	110	

Tabelle 19

#### 4.4.1.1 Neu aufgetretene Defizite

In dieser Kategorie sind die postoperativen Defizite nochmals unter dem Aspekt des Neuauftretens gesondert beschrieben.

Als neu aufgetretenes Defizit werden alle neu aufgetretenen Symptome im Vergleich zum präoperativen Status definiert und auch die Verschlechterung eines präoperativen Symptoms. Unter die Kategorie „Kein neues Defizit“ fällt entweder das Vorhandensein von gar keinen neurologischen Symptomen oder das Fortbestehen der präoperativen Symptome. Bei den temporären Defiziten wird auch unterschieden, ob diese neu aufgetreten sind oder eventuell schon präoperativ bestanden.

Es wurden bei 68 (61,8 %) Operationen keine neuen Defizite postoperativ beschrieben. Hingegen trat ein neues neurologisches Defizit bei 42 (38,2 %) der Patienten auf.

Bei Analyse der sensomotorischen Defizite (Paresen, sensorische und koordinative Defizite) hatten 33 (30%) Patienten ein neues Defizit oder eine Verschlechterung des präoperativen Status (davon 18 schwere und 15 leichte Defizite).

#### 4.4.1.2 Follow-Up

Bei der Auswertung der Defizite nach drei Monaten werden die Gruppen einzeln je nach postoperativem Defizit beschrieben.

Zunächst wird in Tabelle 20 ausgewertet, wie sich die Patienten mit neurologischen Defiziten nach drei Monaten präsentieren. Die Fallzahl von 45 ergibt sich dadurch, dass nur Fälle analysiert werden, bei denen ein postoperatives Defizit aufgetreten ist.

Bei 37 Patienten lag auch nach drei Monaten ein Defizit vor. Davon bestand bei 7 Patienten das Defizit auch schon präoperativ. Es lag also nur bei 30 von 109 (27,3%) Patienten ein neues postoperatives Defizit nach drei Monaten vor. Hierbei zeigt sich, dass es sich bei der Mehrzahl der Fälle (18 von 30) um mittelschwere Defizite handelte.

Bei 7 Patienten bestand kein Defizit mehr, was einer Rückbildung des Symptoms entspricht. Ein Patient verstarb im Verlauf.

Nach drei Monaten hatten alle Patienten ohne postoperatives Defizit auch kein neues Defizit entwickelt.

Patienten mit temporärem Defizit hatten nach drei Monaten definitionsgemäß auch kein neurologisches Defizit mehr.

Bei Analyse der sensomotorischen Defizite (Paresen, sensorische und koordinative Defizite) waren bei 32 Patienten nach drei Monaten noch Defizite vorhanden, davon bestand bei 6 Patienten das Defizit auch schon präoperativ.

78 (70,9%) Patienten hatten keine sensomotorischen Defizite nach drei Monaten, 89 Patienten (81%) hatten keine schweren Defizite.

Unter Berücksichtigung des Neuauftretens oder der Verschlechterung eines Defizits im Vergleich zum präoperativen Status, ergab sich nach drei Monaten im Follow-up eine Patientenzahl von 20. Von diesen 20 Patienten hatten 13 schwere und 7 leichte Defizite.

Bei der Analyse der Morbiditätsrate im Hinblick auf neue, schwere Defizite ergibt sich ein Wert von 11,8 %.

**I Defizite nach drei Monaten n = 45**

	Häufigkeit	Prozent
Defizit vorhanden	30	66,7
Defizit präoperativ bereits vorhanden	7	15,6
Kein Defizit	7	15,6
verstorben	1	2,2
Gesamtsumme	45	

Tabelle 20

#### 4.4.2 Subgruppe mit IOM Verschlechterung

Zunächst wird das gesamte Patientenkollektiv unterteilt und gesondert analysiert, wobei zunächst auf die Gruppe mit intraoperativer IOM Verschlechterung (MEP oder SEP Verlust von >50%) eingegangen wird und im Anschluss die Gruppe mit stabilem IOM beschrieben wird.

In der Subgruppe (n = 18) der Patienten mit IOM Verschlechterung wurde postoperativ bei 18 Patienten ein neurologisches Defizit festgestellt, wobei bei 3 Fällen ein temporäres Defizit vorhanden war und sich bis zum Zeitpunkt der Entlassung zurückgebildet hatte.

#### 4.4.2.1 Neue Defizite

Gesondert beschrieben wird in dieser Subgruppe das Auftreten von neuen postoperativen Defiziten. Es gelten dieselben Kriterien wie bei 4.4.1.3.

Bei 10 von 18 Patienten wurde ein neues Defizit beobachtet. 8 Defizite bestanden also schon präoperativ.

Bei Analyse der sensomotorischen Defizite (Paresen, sensorische und koordinative Defizite) traten in 9 von 17 Fällen (52,9%) ein neues Defizit auf.

#### 4.4.2.2 Follow-up

Es zeigte sich, dass in 8 von 10 Fällen mit IOM Verschlechterung das neue postoperative Defizit auch noch nach drei Monaten bestand. In zwei Fällen bildete sich das Defizit zurück.

Nach drei Monaten bestanden bei der Analyse der sensomotorischen Defizite in 8 von 9 Fällen noch Defizite. Ein Patient zeigte keine Symptome mehr.

#### 4.4.3 Subgruppe mit stabilem IOM

In dieser Gruppe werden die Defizite bei den Patienten analysiert, die während der Operation keine IOM Verschlechterung (MEP oder SEP stabil oder Abfall <50 %) zeigten.

Direkt postoperativ wurde in der Subgruppe n = 92 mit stabilem intraoperativem IOM bei 50 Patienten kein Defizit beobachtet. Hingegen trat in 42 Fällen ein Defizit auf, davon wurden 11 als temporär beschrieben (Tab. 21).

**Postoperatives Defizit bei stabilem IOM n = 92**

	Häufigkeit	Prozent
Defizit	31	33,7
Kein Defizit	50	54,3
Temporäres Defizit	11	12
Gesamtsumme	92	

Tabelle 21

#### 4.4.3.1 Neue Defizite

Analyse erfolgt analog der Aufteilung in 4.4.2.2.

Es zeigte sich, dass bei der Mehrzahl (60 Fälle) der Operationen mit stabilem IOM postoperativ kein neues Defizit auftrat. Ein neues Defizit wurde bei stabilem IOM bei 32 Patienten beschrieben.

Bei Analyse der sensomotorischen Defizite (Paresen, sensorische und koordinative Defizite) trat in 24 von 93 Fällen (25,8%) ein neues Defizit auf. 8 von diesen Patienten hatten ein SMA-Syndrom, welches nicht mit dem IOM verhindert werden kann, da diese Region nicht abgebildet werden kann.

#### 4.4.3.2 Follow-up

Bei stabilem IOM und neuem postoperativ vorliegendem Defizit bestand dieses bei 16 von 32 Fällen noch nach drei Monaten. Bei 15 Patienten bildete sich das Defizit zurück. Ein Patient verstarb im Verlauf.

Somit zeigte sich, dass bei stabilem intraoperativen Monitoring in 16 Fällen ein neues, nicht schon präoperativ bestehendes, neurologisches Defizit auftrat, welches auch nach drei Monaten noch persistierte.

Nach drei Monaten bestand in allen Fällen ohne postoperatives Defizit auch kein Defizit.

Nach drei Monaten lagen bei der Analyse der neuen, sensomotorischen Defizite in 3 von 24 Fällen Defizite vor.

Bei drei dieser Patienten ist der Grund für das bestehende Defizit näher ausgeführt. Einer dieser Patienten erholte sich nur langsam von einer Resektion in der SMA Region, ein weiterer entwickelte im Verlauf eine Nachblutung und der dritte Patient erlitt eine sekundäre Ischämie der Capsula interna.

#### 4.4.4 Vergleich der IOM Subgruppen bei sensomotorischen Defiziten

Beim direkten Vergleich der beiden Subgruppen im Hinblick auf die IOM Verschlechterung und Stabilität ergeben sich relative, quantitative Unterschiede, die im Folgenden ausgeführt sind.

Aus Tabelle 25 wird ersichtlich, dass bei gesonderter Analyse der sensomotorischen Defizite in 9 von 17 Fällen bei IOM Verschlechterung ein neues postoperatives Defizit auftrat. Bei stabilem IOM trat dieses in 24 von 93 Fällen auf. Nach drei Monaten im Follow Up zeigte sich in der Gruppe mit IOM Verschlechterung bei 8 von 9 Fällen noch ein bestehendes Defizit. Bei stabilem IOM hatten nur noch 3 von 24 Patienten ein bestehendes Defizit.

Der PPV der IOM Verschlechterung ist demnach 0,52. Der NPV beträgt 0,74. Die Sensitivität der IOM Verschlechterung ist 0,29, die Spezifität liegt bei 0,90. Im Follow Up beträgt der PPV 0,58 und der NPV 0,97. Die Sensitivität liegt bei 0,73 und die Spezifität bei 0,91.

<b><u>Vergleich neue, sensomotorische postoperative Defizite in absoluten Zahlen (3M = Follow Up)</u></b>		
	Neues Defizit	Kein Defizit
IOM Verschlechterung	9(3M: 8)	8(3M: 9)
Stabiles IOM	24(3M: 3)	69(3M: 90)

Tabelle 25

#### 4.4.5 Karnofsky Index nach drei Monaten

Aus den Tabellen 26 und 27 ergibt sich nach drei Monaten ein durchschnittlicher Karnofsky Index Wert von 88,6. Der Median lag bei 90 und die Bandbreite reichte von 0 (verstorbener Patient) bis 100.

Die überwiegende Zahl der Patienten, 46 von 110, hatte einen Index von 100 (41,8 %). Einen Wert von 90 erreichten 32 (29,1 %) Patienten nach drei Monaten. In 15 (13,6 %) Fällen wurde ein Karnofsky Index von 80 beschrieben und in 13 (11,8 %) Fällen ein Index von 70. Lediglich in zwei Fällen (1,8 %) wurde nur ein Wert von 50 erreicht. Nur ein Patient (0,9 %) hatte ein Index von 60. Ein Patient verstarb (0,9 %).

**Karnofsky Index nach  
drei Monaten n = 110**

Mittelwert	88,6364
Median	90
Minimum	0
Maximum	100

Tabelle 26

**Karnofsky Index nach drei Monaten n = 110**

	Häufigkeit	Prozent
0	1	0,9
50	2	1,8
60	1	0,9
70	13	11,8
80	15	13,6
90	32	29,1
100	46	41,8
Gesamtsumme	110	

Tabelle 27

#### 4.4.6 Vergleich Karnofsky Index im Follow-up

Beim Vergleich der Mediane der präoperativen und der Situation nach drei Monaten ergibt sich kein statistisch signifikantes Ergebnis ( $p = 0,611$ ).

Der Karnofsky Index nach drei Monaten ist statistisch gesehen vergleichbar wie in der postoperativen Situation ( $p = 0,000$ ).



Tabelle 28 zeigt die Übersicht der Mediane. Abbildung 11 stellt den Karnofsky Index graphisch als Boxplot dar.

Zur Validierung des Karnofsky Indexes wurde eine Signifikanzanalyse zur Korrelation mit der Schwere des Defizits durchgeführt. In der postoperativen Situation besteht eine statistisch fast signifikante Korrelation ( $p=0,18$ ) zwischen der Schwere des Defizits und eines niedrigeren Karnofsky Indexes. Bei präoperativen Werten besteht eine statistisch signifikante ( $p=0,000$ ) Korrelation zwischen der Schwere des Defizits und des niedrigeren Karnofsky Wertes. Im Follow-up zeigt sich diese Korrelation ebenfalls statistisch signifikant ( $p=0,040$ ).

**Vergleich Karnofsky Index n = 110**

Präoperativ	100
Postoperativ	90
Follow-up	90

Tabelle 28

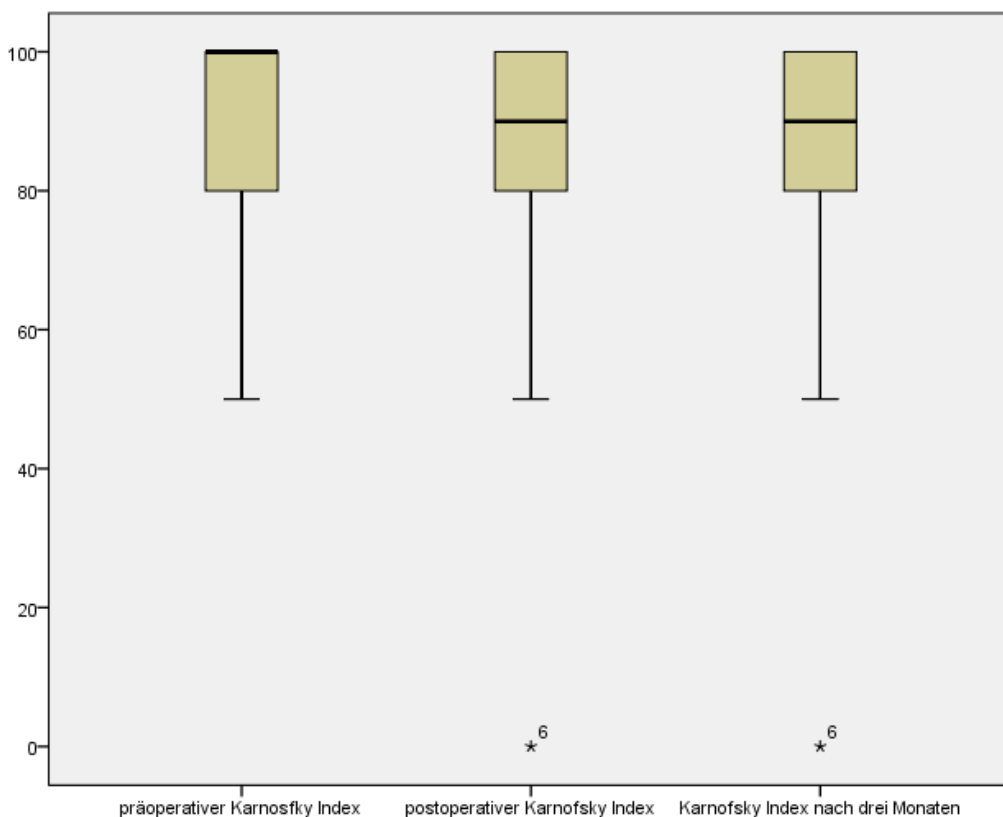


Abbildung 11

## **4.5 Auswertung der iMRI Daten**

### **4.5.1 Anzahl MRT Scans**

Nachfolgend soll rein deskriptiv die Anzahl der erfolgten MRT Scans beschrieben werden. Hierfür wurden auch intraoperative-präoperative Scans berücksichtigt, bei denen schon die Ableitelektroden für das IOM am Patient angebracht waren.

Es ergibt sich eine Gesamtzahl der prä- und intraoperativen Scans von 187. Von 187 gesamten Scans wurden 77 schon präoperativ durchgeführt.

### **4.5.2 Nachresektionen nach MRT Scan**

Es wurde insgesamt in 82 von 110 Fällen (74,5 %) nach dem intraoperativem MRT Scan nachreseziert.

## **4.6 Auswertung Operateur bezogene Daten**

### **4.6.1 Übereinstimmung intraoperative Einschätzung und postoperativer MRT Befund**

Es wird beschrieben und verglichen, inwiefern die Einschätzung des Operateurs über das Resektionsausmaß am Ende der Operation mit dem postoperativen MRT Befund des Radiologen übereinstimmt.

In der Gesamtsumme stimmt das Resektionsausmaß in 99 von 110 Fällen überein (90 %).

Bei Analyse der einzelnen Untergruppen ergibt sich folgendes Ergebnis: Gab der Operateur eine vollständige Resektion an, dann stimmte dies in 65 von 73 Fällen (89,0 %) überein. Er lag in 8 von 73 Fällen falsch (11,0 %). (Tab. 29)

Kam der Operateur zu der Einschätzung, dass die Resektion nicht vollständig (partiell oder subtotal) war, stimmte diese Einschätzung in 36 von 37 Fällen

(97,3 %) überein. In einem Fall war die Einschätzung sogar mit einem besseren Ergebnis (vollständige Resektion) verknüpft (Tab. 29).

Aus dieser Analyse ist zu schließen, dass der Operateur ein sehr gutes Feedback über das Resektionsausmaß schon intraoperativ beziehungsweise gegen Ende der Operation erhält und damit den Erfolg der Operation schon früh abschätzen kann.

**Vergleich Resektionsausmaß n = 110**

		Resektion laut postoperativem MRT			Gesamtsumme
		partiell	subtotal	vollständig	
<b>Resektionsausmaß laut Operateur</b>	partiell	8	2	0	10
	subtotal	0	26	1	27
	vollständig	0	8	65	73
Gesamtsumme		8	36	66	110

Tabelle 29

## 4.7 Auswertung der Intention to treat

Unter diesem Punkt soll beschrieben werden, wie sich die präoperative Einschätzung des Operateurs über das Resektionsausmaß im Verlauf der Operation ändert, beziehungsweise inwiefern es mit dem postoperativen MRT Befund übereinstimmt. Es wird untersucht, ob das IOM intraoperativ Entscheidungen beeinflusst, welche das Ausmaß der Resektion beeinflussen und wie sich die ITT des Operateurs intraoperativ ändern kann.

### 4.7.1 Analyse des Resektionsausmaßes im iMRI

Zunächst wird untersucht, wie die präoperative Einschätzung mit dem postoperativen MRT Befund des Radiologen übereinstimmt.

Die präoperative ITT wurde in 90 von 110 Fällen mit vollständig angegeben, daraus ergibt sich die Fallzahl n = 90. Es wurde eine Übereinstimmung in 66 von 90 Fällen (73,3 %) gegenüber dem postoperativen MRT Befund erreicht. In 24 Fällen (26,7 %) wurde die geplant vollständige Resektion nicht erreicht.

Bei der Analyse der Fälle mit geplanter Teilresektion (entspricht ITT von partiell) wurde in allen Fällen auch keine vollständige Resektion erreicht.

#### 4.7.2 Analyse des Resektionsausmaßes mit IOM

Im Verlauf der Operation kann durch eine IOM Verschlechterung die Resektion beeinflusst werden. Der Operateur ändert intraoperativ zu einem bestimmten Zeitpunkt seine Strategie und korrigiert seine ITT. Nun wird beschrieben, in wie weit das Resektionsausmaß mit der ITT übereinstimmt, wenn die intraoperative Entscheidung des Operateurs berücksichtigt wird, was zu einer qualitativ hochwertigeren Aussage über den Erfolg der Operation führt.

In 13 von 90 Fällen wurde intraoperativ auf Grund des IOM entschieden, die Resektion auf partiell zu begrenzen, also erfolgte eine intraoperative Strategieänderung. Daraus ergibt sich eine Fallzahl von  $n = 77$ , bei der der Operateur am Ende der OP weiterhin eine vollständige Resektion erwartet hat.

Das Resektionsausmaß wurde nun in 66 von 77 Fällen (85,7 %) erreicht, wobei in 14,3 % der Resektionen im postoperativen MRT immer noch eine subtotale Resektion beschrieben wurde.

#### 4.7.3 Analyse des Resektionsausmaßes mit ITT am Ende der OP

In vielen Fällen wird intraoperativ die präoperative Strategie geändert, wenn im Verlauf der Operation chirurgische Grenzen erreicht werden. In der untersuchten Kombination von iMRI und IOM ist es möglich, dass der intraoperative MRT Scan die Resektion einschränkt, da im intraoperativem MRT Scan die Nähe zu relevanten Strukturen gezeigt wird, oder da sich das IOM verschlechtert. Es ist möglich, dass sich daraus eine erneute Strategieänderung ergibt.

In 5 der 77 Operationen wurde basierend auf dem intraoperativen MRT Scan die ITT auf partiell geändert, was eine Fallzahl von  $n = 72$  Totalresektionen ergibt.

Bei Berücksichtigung aller intraoperativen Entscheidungen war die Übereinstimmung der ITT mit dem postoperativen MRT Befund bei 65 von 72 Operationen (90,3 %). In nur 7 Fällen (9,7 %) wurde das Ergebnis nicht erreicht und es blieb Resttumor vorhanden.

#### 4.7.4 Vergleich der Analysen

Im direkten Vergleich und bei Untersuchung der Unterschiede von 4.7.1 bis 4.7.3 erhalten wir folgende Zahlen:

Übereinstimmung präoperative ITT mit postoperativen MRT:

73,3 %

Übereinstimmung präoperative ITT mit postoperativen MRT unter Berücksichtigung der Begrenzung der Resektion aufgrund des IOM:

85,7 %

Übereinstimmung präoperative ITT mit postoperativen MRT unter Berücksichtigung des IOM und postoperativer ITT aller Einflussfaktoren (z.B. auch Befund des intraoperativen MRTs):

90,3 %

Diese Ergebnisse unterstreichen den hohen strategischen Wert der kombinierten Verwendung von IOM und iMRI.

Unabhängig davon zeigt sich, dass die Resektionen auf Grund der Veränderungen des IOM und iMRT jedoch auch stark beeinflusst werden können.

### **4.8 Auswertung des IOM**

#### 4.8.1 Anzahl der Ableitelektroden

Es wird rein quantitativ beschrieben, wie viele Ableitelektroden insgesamt im MRT am Patient waren, als die MR Scans durchgeführt wurden.

Bei jedem Patienten wurden im Schnitt 22 Ableitelektroden angebracht. Bei einer Fallzahl der durchgeführten MRT Scans von  $n = 187$  (aus 4.5.1) ergibt sich eine Gesamtsumme von 4 114 Ableitelektroden.

#### 4.8.2 Komplikationen

Es wird untersucht, ob Komplikationen in Bezug auf die Ableitelektroden nach oder während der Verwendung im MRT Scan auftraten.

Bei einer Fallzahl von  $n = 4\ 114$  (aus 4.8.1) wurde in keinem Fall eine relevante Komplikation beschrieben.

#### 4.8.3 IOM und iMRI Qualität

Es ergaben sich keinerlei Artefakte in Bezug auf die Verwendung von IOM im iMRI. Das IMRIS Konzept mit dem deckenmontierten, beweglichen Magneten ermöglicht es, den Magneten während der Operation in einer Parkbucht hinter abschirmenden Türen zu verstauen. Damit stört dessen Magnetfeld nicht die IOM Überwachung. Bevor der Magnet bei einem intraoperativen Scan in den Raum gefahren wird, werden alle IOM Konverter ausgesteckt und aus dem Raum gebracht, sodass nur die Ableitelektroden (Pt/Ir Nadeln) am Patient verbleiben.

Die intraoperative MRT Bildgebung war mit allen Sequenzen möglich. Dabei wurden keine relevanten Distorsionen oder anderen Limitationen in Bezug auf die MRT Bildqualität beobachtet. Bei allen Scans verblieben die Ableitelektroden und die zugehörigen Kabel am Patient.

Auch weitere Sequenzen wie DTI und Perfusions-MRT waren ohne Bildqualitätseinschränkung möglich.

## 5. Diskussion

Im Folgenden sollen die ausgewerteten und beschriebenen Ergebnisse diskutiert werden. Es wird, wenn möglich, ein Vergleich der Ergebnisse mit der Literatur angestrebt. Vorab sollte erwähnt sein, dass aktuell kaum vergleichbare Untersuchungen in der Kombination IOM und iMRI durchgeführt worden sind und somit nicht immer ein Vergleich zur Literatur hergestellt werden kann.

Es werden nur inhaltliche Punkte diskutiert, bei denen entweder ein Literaturvergleich angestrebt ist oder die vorliegende Untersuchung kritisch betrachtet werden muss, beziehungsweise falls die jeweils zugrundeliegende Analyse näher erläutert werden sollte.

### 5.0.1 Kombinierte Verwendung von IOM und iMRI in der Literatur

Die Fallzahl in der vorliegenden Arbeit ist mit  $n = 110$  im Vergleich zu einer ähnlichen Untersuchung von Hatiboglu et al. (Hatiboglu et al., 2010) ( $n = 38$ ) deutlich höher. Hatiboglu et al. (Hatiboglu et al., 2010) beschrieb in einer Untersuchung die kombinierte Verwendung von iMRI und IOM in einem 1.5T iMRI im Jahre 2010. Er kam zu dem Ergebnis, dass eine gute EOR mit minimalen postoperativen Defiziten mit der Kombination von iMRI und IOM erreicht werden kann (Breitkopf et al., 2017). Hatiboglu et al. untersuchte gliale Tumoren als Vollständige- oder Teilresektionen. Er verwendete SEP, MEP und direkte subkortikale Stimulation. In dieser Hinsicht unterscheidet sich die Untersuchung nicht stark zur vorliegenden.

Hatiboglu et al. beschrieb in seiner Untersuchung die Verwendung von magnetfeld-tauglichen Nadeln ohne Hinweis auf deren Material. Auch Hatiboglu et al. konnte keine Einschränkungen in der Bildqualität beim intraoperativen Scan feststellen. Hierbei wurden die Elektroden auch während des Scans am Patient belassen. Hatiboglu et al. konnte keine Patientenschädigung beobachten. Klinisch bestanden bei Hatiboglu et al. bei der Subgruppe mit stabilem IOM bei 42 % (hier nach drei Monaten: 25,8%) postoperativ und bei 13% (hier nach drei Monaten: 3,2%) nach 6 Monaten ein Defizit. In der

Subgruppe mit IOM Verschlechterung trat postoperativ bei 75% (hier nach drei Monaten: 52,9%) und nach 6 Monaten bei 50% (hier nach drei Monaten: 47,1%) der Patienten ein Defizit auf (Hatiboglu et al., 2010). Diese Ergebnisse sind nicht zu vergleichen, da Hatiboglu et al. nur motorische Defizite analysierte und in der vorliegenden Arbeit alle sensomotorischen Defizite beschrieben wurden.

Insgesamt werden ähnliche Punkte analysiert, wobei die vorliegende Arbeit genauer auf die klinischen Parameter eingeht und die Fallzahl deutlich höher liegt.

„Die Frankfurter Arbeitsgruppe beschrieb in einer ähnlichen Untersuchung im Jahre 2008 29 Patienten (Szelenyi et al., 2008), die in einem low-field Magnet in Kombination von IOM operiert wurden, und im Jahre 2012 eine Fallzahl von 54 Patienten (Senft et al., 2012). In diesen Untersuchungen wurden technische Aspekte, neurologische Defizite und der Einfluss der kombinierten Verwendung von iMRI und IOM aufgezeigt und als sicher und hilfreich befunden. Hierbei ist darauf zu verweisen, dass diese Ergebnisse nicht auf ein high-field Magnet übertragen werden können, da die Magnetfeldstärke sich deutlich in Intensität unterscheidet. Daher ergeben sich andere Risiken, was zu völlig unterschiedlichen Ergebnissen führen kann.“ (Breitkopf et al., 2017) Ein Vergleich mit dieser Untersuchung wird an dieser Stelle nicht durchgeführt.

„Der technische Aspekt bei der Verwendung von IOM Elektroden in einem high-field Magneten beschrieb D'Andrea et al. in einer experimentellen Studie im Jahre 2014 (D'Andrea et al., 2014). Dabei wurde gezeigt, dass die Verwendung von Pt/Ir Nadeln in einem 1.5T Magneten (System: Brain Suite) sicher ist (D'Andrea et al., 2014).“ (Breitkopf et al., 2017) Ein detaillierter Überblick über diese Studie ist in der Einleitung dieser Arbeit zu finden. D'Andrea et al. konnten in seiner Studie keinen negativen Effekt auf die Bildqualität beim intraoperativen Scan beobachten. Die IOM Qualität wurde auch nicht durch die kombinierte Verwendung eingeschränkt. Beim Patienten konnten nach der Operation keine Verbrennungen oder Schäden am Patient im Bereich der belassenen Elektroden festgestellt werden (D'Andrea et al., 2014). „D'Andrea at



al. beschrieben in der Studie allerdings keine klinischen Parameter über die Patienten oder die Art der Operation. Zusammenfassend kann diese Arbeit die Untersuchung von D´Andrea et al. bestätigen, dass Pt/Ir Nadeln sicher in der Verwendung sind.“ (Breitkopf et al., 2017)

## **5.1 Präoperative Daten**

### **5.1.1 Lokalisation der Läsion**

Im Hinblick auf die Ergebnisse in 4.1.3 zur Beschreibung der Lokalisation der Läsion ist zu erkennen, dass eine relative Anhäufung der frontalen (33,6 %) und temporalen (24,5 %) Lokalisation vorzufinden ist. Dies beruht darauf, dass sich hier eine unmittelbare neuroanatomische Nähe zu den Strukturen befindet, die mit dem IOM überwacht werden können. Dies betrifft vor allem erwartungsgemäß die Zentralregion und hiervon ausgehende Pyramidenbahn. Diese Anhäufung der Tumorlokalisierung ist somit nicht ungewöhnlich in Verbindung mit IOM.

### **5.1.2 Neurologische Symptome**

In 4.1.5 wurden die präoperativen neurologischen Defizite beziehungsweise Symptome beschrieben, wobei eine Einteilung in acht verschiedenen Gruppen erfolgte. Zu diskutieren ist die Unterteilung dieser acht Gruppen. Die Kategorien sind an die Befunderhebung an den NHISS angelehnt, sind aber dennoch eine Einteilung, die selbst definiert wurde. Demnach erhebt diese Einteilung auch keinen Anspruch auf vollständige Differenziertheit. Es dient lediglich der besseren Darstellbarkeit in Kategorien und zur besseren statistischen Erfassung.

Im Vergleich mit der Untersuchung von Hatiboglu et al. (Hatiboglu et al., 2010) ist die Einteilung allerdings differenzierter aufgeführt, da hier nur motorische Defizite gesondert aufgeführt sind. Auch in Bezug auf die präoperativen motorischen Defizite ist die genannte Untersuchung (26 % der Patienten) mit der vorliegenden Arbeit vergleichbar (25,5 % der Patienten) (Hatiboglu et al., 2010). Anzumerken ist jedoch, dass das beschriebene IOM nur Defizite im Bereich der Sensomotorik erfassen und verhindern kann.

### 5.1.3 Karnofsky Index im Allgemeinen

Damit man eine statistische Auswertung der Einschränkung im täglichen Leben im Rahmen einer retrospektiven Untersuchung durchführen kann, hat sich der Karnofsky Index in der Literatur etabliert.

Schon 1992 verwendete Sachsenmaier et al. (Sachsenheimer et al., 1992) in einer Studie mit 100 Hirntumorpatienten den Index zur statistischen Auswertung und Erfassung. Er kam zum Schluss, dass er ein gutes Instrument zur Einschätzung der Aktivität der Patienten ist (Sachsenheimer et al., 1992). Auch Péus et al. (Peus et al., 2013) betont, die Anwendung des Karnofsky Indexes sei eine gute Methode um die alltägliche Einschränkung der Patienten einzuschätzen (Peus et al., 2013).

Allerdings ist zu erwähnen, dass jeder Algorithmus und jeder Index, der versucht subjektive Tatsachen in quantitativen Werten zu erfassen, kritisch betrachtet werden muss. Der Karnofsky Index ist lediglich ein grober, orientierender Score, der in dieser Arbeit retrospektiv erfasst wurde.

Des Weiteren ist zu beachten, dass der Karnofsky Index zur Erfassung der Lebensqualität immer eine Vereinfachung der realen Situation darstellt. In der Neurochirurgie ist somit die jeweils individuelle Situation des Patienten zu beachten und der Chirurg muss sich auf die jeweilige postoperative Lebenssituation eines jedes einzelnen Patienten einstellen. Es bleibt zu beachten, dass die Lebensqualität immer auch multidimensional ist und sich auch unter Berücksichtigung dieses Aspekts schwer in einen objektiven Index umwandeln lässt.

Es gibt relativ neue Ansätze, wie zum Beispiel der Index of Independence in Activity of Daily Living (ADL) oder der Functional Living Index-Cancer (FLIC), die versuchen in dieser Hinsicht mehr Dimensionen und individuelle Faktoren zu berücksichtigen.

#### 5.1.4 Tumorrezidive

Bei der Untersuchung, ob ein Rezidiv Tumor vorliegt, zeigt sich in 32,7 % der Fälle ein Rezidiv Tumor zum Operationszeitpunkt. In 67,3 % handelt es sich um einen primären Tumor (aus 4.1.7).

In der vergleichbaren Untersuchung von Hatiboglu et al. (Hatiboglu et al., 2010) wurden in 26 % der Fälle ein Rezidiv Tumor diagnostiziert und bei 74 % der Patienten wurde ein primärer Tumor beschrieben. Auch unter diesem Aspekt zeigt sich eine Vergleichbarkeit der beiden Arbeiten (Hatiboglu et al., 2010).

### 5.2 Perioperative Daten

#### 5.2.1 Operationsdauer

Bei der Diskussion in Bezug auf die Länge der Operation findet sich eine Referenz aus der eigenen Klinik für Neurochirurgie am Universitätsklinikum Tübingen von Roder et al. (2014) (Roder et al., 2014). In dieser Untersuchung wurde in einer Subgruppe (n=27) von Patienten, die im iMRI zur Resektion eines Glioblastoms operiert wurden, eine durchschnittliche Operationszeit von 354 Minuten angegeben (Roder et al., 2014). In dieser Subgruppe wurde in 70 % der Fälle auch IOM verwendet.

In der Untersuchung in 4.2.1 erhalten wir eine durchschnittliche Operationsdauer von 380,25 Minuten, wenn die Patienten in Kombination von iMRI und IOM operiert werden. Es liegt eine verlängerte Operationsdauer vor, wenn zusätzlich zum iMRI auch IOM verwendet wird. Es zeigt sich ein zeitlicher Mehraufwand von ungefähr 20 bis 30 Minuten pro Patient

Allerdings ist zu beachten, dass in die Studie von Roder et al. nur Glioblastome eingeschlossen wurden, sodass nicht unbedingt von der gleichen Patientenkohorte auszugehen ist (Roder et al., 2014). Diese vorliegende Untersuchung schließt auch Patienten mit aufwändigeren Resektionen bei histologisch unterschiedlichen Tumoren ein.

Die verlängerte Operationsdauer ist auf eine längere, allgemeine Vorbereitung der Materialien zu Beginn (circa 15 Minuten) und auf die Vorbereitung vor und nach dem intraoperativen Scan (jeweils 5-10 Minuten) zurückzuführen. Die verlängerte OP Dauer verursachte keine zusätzlichen Lagerungsschäden. Wichtig zu erwähnen ist, dass sich die genannte Patientenkohorte mit der Patientenkohorte dieser Analyse teilweise überschneiden.

### 5.2.2 Postoperativer Klinikaufenthalt

In der vorliegenden Arbeit beträgt die durchschnittliche Verweildauer auf Normalstation und Intensivstation zusammen 10,19 Tage (aus 4.2.2 und 4.2.3 analysiert ohne längsten Wert)).

In Roder et al. (Roder et al., 2014) wurde bei der Subgruppe der im iMRI operierten Glioblastomresektionen ein medianer postoperativer Intensivstation Aufenthalt von einem Tag und ein medianer Aufenthalt auf der Normalstation von sieben Tagen angegeben, was identisch ist mit den Ergebnissen der vorliegenden Arbeit. Allerdings wurde in der untersuchten Kohorte bei Roder et al. auch in 70 % IOM zur Resektion verwendet (Roder et al., 2014). In einer zweiten Subgruppe wurde bei konventionellen Glioblastomresektionen eine mediane Verweildauer von einem Tag auf Intensiv- und von sechs Tagen auf Normalstation angegeben (Roder et al., 2014).

Zu beachten ist außerdem die Vorselektion der Patienten, die in der Kombination iMRI und IOM operiert werden. Es handelt sich in der Regel um anatomisch komplizierte und häufig größere Tumoren in schwierig zugänglichen eloquenten Regionen. Dies führt in aller Regel auch zu mehr oder auch schwereren postoperativen Defiziten, was sich in einem verlängerten Klinikaufenthalt zeigen kann.

Ein internationaler Vergleich zu ähnlichen Daten ist nicht sinnvoll, da die postoperative Aufenthaltsdauer von Patienten auch von nationalen Vorgaben der Krankenkassen und weiteren klinikspezifischen Faktoren beeinflusst wird.

## 5.3 Postoperative Daten

### 5.3.1 Postoperative Symptome

Auch unter diesem Punkt ist noch einmal die Diskussion über die Einteilung in die acht Untergruppen zu erwähnen. Diskutiert wird dies im Kapitel 5.1.2.

Sinnvoll wären auch standardisierte prä- und postoperative, sowie im Follow-up, Tests, die die neurologische Funktion erfassen, um einen Vergleich der Defizite zu beschreiben. Diese Möglichkeiten wären allerdings auch nur in einem prospektiven Setting gegeben.

Bei Hatiboglu et al. wurde postoperativ ein motorisches Defizit in 37 % der Patienten beschrieben (Hatiboglu et al., 2010). Wiederum ist das Ergebnis der vorliegenden Arbeit mit 37,3 % postoperativer motorischer Defizite vergleichbar.

In einer weiteren Untersuchung von Patienten, die im iMRI operiert wurden, kam Qiu et al. (Qiu et al., 2012) zum Ergebnis, dass in 12,42 % der Fälle ein postoperatives motorisches Defizit auftrat (Vergleich: 37,3). Sprachliche Defizite traten bei Qiu et al. in 13,04 % der Patienten auf (Vergleich: 16,4 %) (Qiu et al., 2012). Auch bei Qiu et al. wurde ein Patientenkollektiv untersucht, dass sehr unterschiedlich im Vergleich zu dem in dieser Arbeit verwendenden Kollektiv ist. Bei Qiu et al. (Qiu et al., 2012) wurden auch Meningeome, AVM, HVLAs und Moyamoya Erkrankungen erfasst, welche sich klinisch komplett unterschiedlich präsentieren können und weniger beziehungsweise andere Symptome zeigen können. Somit sind möglicherweise die vermeintlich besseren Werte im postoperativen Ergebnis zu erklären.

### 5.3.2 Postoperativer Karnofsky Index / Follow Up

Auch beim postoperativen Karnofsky Index muss die Problematik der Erfassbarkeit in quantitativen Werten, wie in 5.1.4 ausgeführt, kritisch betrachtet werden.

Vergleichbare Werte für den Karnofsky Index finden wir bei Roder et al. in der Untersuchung zur Resektion von Glioblastomen in der Subgruppe der Patienten, die im iMRI operiert wurden. Hier ist sowohl der postoperative als auch der Median nach drei Monaten (Roder et al.: sechs Monate Follow-up) mit 90 identisch (Roder et al., 2014). In 70 % der Fälle wurde in dieser Subgruppe auch mit IOM operiert (Roder et al., 2014).

Zu diskutieren ist die statistische Auswertung. In 4.4.6 ist der Median nach drei Monaten mit 90 derselbe wie in der postoperativen Situation. Daraus lässt sich schließen, dass durch die Kombination von iMRI von IOM keine Verschlechterung des Karnofsky Index im postoperativen Verlauf zu erwarten ist.

### 5.3.3 Defizite – postoperativ / Follow-up

„Bei der Analyse der präoperativen Defizite fällt die relativ hohe Anzahl von Patienten, die ein sensomotorisches Defizit aufweisen (45 Patienten, 40,9%), auf, was sich auch in der postoperativen Situation widerspiegelt. Auch nach drei Monaten im Follow-up ist die absolute Anzahl an vorhandenen, sensomotorischen Defiziten hoch (32 Patienten, 29,1%). Diese Zahlen zeigen also nicht unbedingt die Verschlechterung durch die Operation selbst, sondern auch Defizite durch den natürlichen Verlauf der Läsion. Dafür wurde separat ausgewertet, ob der Patient postoperativ ein neues Defizit entwickelt oder sich das schon vorhandene Defizit verschlechtert hat. Direkt postoperativ zeigten 33 (30%) Patienten ein neues, sensomotorisches Defizit, von denen 18 als schwer eingestuft wurden (inklusive 8 SMA-bedingte schwere Defizite) und 15 als leicht. Nach drei Monaten im Follow-up war bei 20 (18%) Patienten noch ein Defizit vorhanden, wobei die Mehrzahl (13) als leicht eingestuft wurde und nur 7 als schwer.“ (Breitkopf et al., 2017)

„Die so analysierten Zahlen in Hinblick auf neue, sensomotorische Defizite, sowohl auch die Zahlen für den negativen und positiven prädiktiven Wert sind vergleichbar mit anderen Studienergebnissen, die sich mit dem Einfluss und

klinischem Outcome bei Operationen mit IOM und iMRI beschäftigen (Senft et al., 2012, Duffau et al., 2003, Hatiboglu et al., 2010, Krieg et al., 2012c, Keles et al., 2004, Neuloh et al., 2004, Seidel et al., 2013). 3 Patienten haben ein relevantes, persistierendes, sensomotorisches Defizit nach drei Monaten, welches sich intraoperativ nicht im IOM durch einen Abfall der Potentiale zeigte. Dies ist auch in anderen Kohorten beschrieben (Krieg et al., 2012c). Diese bestehenden Defizite werden häufig von sekundären Ischämien oder Blutungen im Zusammenhang mit der Operation verursacht.“ (Breitkopf et al., 2017) So auch in unserer Kohorte. In zwei Fällen kam es zu relevanten Nachblutungen im Resektionsgebiet, die in einem Fall ausgeräumt werden mussten. Ein einem Fall kam es zu einer sekundären Ischämie in der Nähe des Resektionsgebietes. Alle drei Ereignisse führten zu den persistieren Defiziten nach drei Monaten.

#### 5.3.4 Nachresektionen nach iMRT Scan

Es wurde in 82 von 110 Fällen beschrieben, dass eine Nachresektion nach dem intraoperativen MRT Scan stattgefunden hat. Somit wurde in 74,5 % der Operationen das Resektionsausmaß gesteigert, da intraoperativ Resttumor auf dem MRT Bild zu sehen war, der im weiteren Verlauf noch reseziert werden konnte.

Allerdings muss beachtet werden, dass in der vorliegenden Untersuchung nicht aufgenommen wurde, mit welcher Intention der MRT Scan durchgeführt wurde. Es ist aus den Operationsberichten nicht eindeutig ersichtlich, ob der Operateur zum Zeitpunkt des MRT Scans schon der Ansicht war, eine makroskopisch vollständige Resektion erreicht zu haben oder ob der MRT Scan dafür genutzt wurde, die neuroanatomische Situation neu einzuschätzen, bei jedoch wissentlich vorliegendem Resttumor.

#### 5.3.5 Anzahl der Ableitelektroden / Komplikationen

In mehreren Untersuchungen von Hatiboglu et al., Szelényi et al. und von D'Andrea et al. (Hatiboglu et al., 2010, Szelényi et al., 2008, D'Andrea et al., 2014) wurden keine Komplikationen in Bezug auf die Verwendung von

Ableitelektroden im iMRI beschrieben. Hervorzuheben ist in der vorliegenden Arbeit die Fallzahl beziehungsweise die Anzahl der durchgeführten Scans mit  $n = 187$ . Somit beschreibt diese Arbeit die ausführlichste Fallserie mit einliegenden Elektroden, die positiven Ergebnisse in Bezug auf Komplikationen sind hierbei als kongruent mit den anderen Studien zu werten.

### 5.3.6 Einfluss auf das chirurgische Outcome

„In der vorliegenden Untersuchung werden 20 Patienten mit der Intention zur subtotalen oder partiellen Tumorresektion operiert, zusätzlich werden verschiedene Tumorpathologien beschrieben. Bei anderen Studien wird häufig die Intention zur vollständigen Resektion angegeben. Auch können verschiedene Tumorpathologien nicht miteinander verglichen werden, da die Möglichkeiten der vollständigen Resektion sich im Einzelnen unterscheiden. Daher ist ein direkter Vergleich mit der EOR bei anderen Studien nur begrenzt möglich und kaum aussagekräftig.“ (Breitkopf et al., 2017)

„Die Analyse zeigt, dass bei 82 Patienten (74,5%) die Operation nach dem iMRI Scan weitergeführt wurde, was zu einer radikaleren Tumorresektion im Vergleich zur konventionellen Operation führen kann.“ (Breitkopf et al., 2017) In einer Untersuchung von Roder et al. im Jahre 2016 zeigte sich eine Rate an Nachresektionen von 70 % (Roder et al., 2016a). Hierbei wurden nur pädiatrische Low-Grade Tumoren analysiert, die im iMRI operiert wurden. Hierbei wurde in 64 % der Fälle auch IOM verwendet. Im Jahre 2009 beschrieb Hatiboglu et al. in einer Studie die Rate an Nachresektionen bei glialen Tumoren mit 48% (Hatiboglu et al., 2009). Pamir et al. gab eine Rate an Nachresektionen von 44,6 % an (Pamir et al., 2010). Bei Pamir et al. wurden low-Grade Tumoren in einem Operationsaal mit einem 3-Tesla Magneten operiert.

„Manchmal muss intraoperativ die chirurgische Strategie angepasst werden, da sich anatomische oder klinische Befunde ergeben, wie zum Beispiel die intraoperative Verschlechterung des IOM. In der vorliegenden Untersuchung wurde die Strategie bei 18 Patienten geändert. Insgesamt konnte so eine



komplette Resektion bei 72 von 90 (ITT=vollständig) Patienten erreicht werden. Dies entspricht einem prozentualen Anteil von 90,3%.“ (Breitkopf et al., 2017)

„Wenn bei einer Operation aufgrund der Verschlechterung oder Veränderung des IOM intraoperativ ein Resttumor belassen werden muss, dann sollte dies zu keinem oder zu wenigen postoperativen, sensomotorischen Defiziten führen. Von allen 28 Patienten, bei denen die Resektion durch IOM limitiert wurde um die Funktion zu schützen, haben nur 2 ein relevantes, bestehendes Defizit nach drei Monaten.“ (Breitkopf et al., 2017)

### 5.3.7 Limitationen

Die Untersuchung basiert auf einer retrospektiven Analyse von klinischen Daten aus Patientenakten und der hausinternen IOM Datenbank.

Bei der Auswertung der Arztbriefe zur Analyse der klinischen Patientendaten kann es zu Fehlern bei der Interpretation der klinischen Symptome und Defizite kommen. Ungenaue Beschreibungen können auch zu falsch angenommen Karnofsky Index Werten führen. Auch die Schwere der Defizite ist durch eine Beschreibung nicht immer richtig zu erfassen und in einen Schweregrad einzuteilen. Bei der Erfassung der Daten aus den OP Berichten kann es zu nicht eindeutigen Aussagen in Bezug auf ITT, EOR oder Operationsverfahren kommen. Ambulante Briefe zur Erfassung der Situation nach drei Monaten sind häufig sehr kurz gehalten und können es schwierig machen die vorhanden Symptome des Patienten zu klassifizieren und in einen Schweregrad einzuteilen. IOM Messungen können bei der Übertragung der Daten auch fehlerhaft sein.

„Insgesamt kann die Variabilität der Beschreibung von neurologischen Defiziten, Einflüsse durch Aufzeichnung durch verschiedene Elektrophysiologen/innen und Operateure und auch die Datenerhebung an sich zu Fehlern in den Ergebnissen führen.“ (Breitkopf et al., 2017)

Eine weitere Limitation ist die Mischung aus verschiedenen Tumorpathologien und Tumorlokalisationen und die Mischung von Tumorrezidiven und primären Tumoren.

Verschieden Pathologien können in Bezug auf das Resektionsausmaß nur begrenzt verglichen werden. Tumoren haben je nach Entität eine sehr variable Ausbreitung und Größe, infiltrieren das Gewebe in anderem Maße und bilden sich an verschiedenen Arealen. Es wird also auch eine jeweils andere Monitoring Modalität verwendet, je nach Lokalisation des Tumors.

„Die Untersuchung hatte das Ziel Aspekte in Bezug auf Sicherheit und klinische Aspekte zu untersuchen. Hierfür ist die Mischung aus verschiedenen Pathologien und Tumorentitäten nicht unbedingt ein negativer Faktor. Die Untersuchung profitiert eher davon um das breite Spektrum und die Sicherheit der Technologie in verschiedenen Gruppen zu zeigen.“ (Breitkopf et al., 2017)

Es können zudem nicht alle Funktionen wie zum Beispiel Sprache oder Sehen intraoperativ mit dem Monitoring überwacht werden.

Bei der Auswertung der MRT Befunde gab es in dieser Arbeit keine separate Auswertung für Studienzwecke, sondern es wurden die Berichte des Radiologen verwendet.

Um aussagekräftige statistische Ergebnisse zu erhalten, ist eine Vergleichskohorte mit eloquenten Tumoren, die ohne IOM operiert werden, nötig. Um diese Kohorte zu generieren ist eine prospektive, randomisierte Analyse erforderlich. Diese Analyse wäre allerdings ethisch nicht vertretbar. Auch eine retrospektive Analyse ist nicht möglich, da alle Patienten mit eloquenten Tumoren im iMRI mit IOM operiert wurden bzw. werden. Folglich kann der valide, statistische Unterschied zwischen Kohorten mit eloquenten Tumoren in Hinblick auf die Verwendung von IOM nicht abschließend gezeigt werden.

## 6. Zusammenfassung

In der vorliegenden Arbeit konnten 110 Patienten mit der Diagnose einer intrakraniellen Läsion retrospektiv untersucht werden, die von 2011 bis 2014 in der Klinik für Neurochirurgie am Universitätsklinikum Tübingen im iMRI unter Verwendung des IOM operiert wurden.

Ziel der vorliegenden Arbeit war es die Erfahrungen des IOMs bei der Verwendung in Kombination mit dem iMRI zu erfassen um eine Empfehlung zur Verwendung dieser Kombination im Rahmen neurochirurgischer Tumorresektionen zu geben. Die Patientenzahl hebt sich deutlich von den bisher publizierten Fallzahlen ab. Auch die Erfassung von perioperativen klinischen Daten und der Einbezug der prä- und intraoperativen Intention über das Resektionsergebnis erfolgten wesentlich detaillierter als in der bisherigen Literatur.

Zum Zeitpunkt der Operation ergibt sich ein heterogenes Bild bei der Untersuchung der Tumorlokalisierung. Es finden sich am häufigsten die frontale (33,6 %) und temporale (24,5 %) Lokalisation. Es werden 21 verschiedene histologische Diagnosen beobachtet, wobei am häufigsten die astrozytären Tumore mit (81,9 %) diagnostiziert werden. Diese Ergebnisse zeigen das breite Spektrum, welches auf eine sichere Anwendung von IOM und iMRI überprüft wurde.

Die Operationsdauer liegt im Mittelwert bei 380,25 Minuten. Die etwas lang erscheinende OP-Dauer resultiert aus dem aufwendigeren Handling mit dem intraoperativen Monitoring beim Scan und in der Vorbereitung der OPs im iMRI. Eine Auswertung der Länge des postoperativen Klinikaufenthaltes wurde unterteilt in den Aufenthalt auf der Intensivstation (Mittelwert: 1,39 Tage) und Normalstation (Mittelwert: 8,8 Tage). Es besteht eine positive Korrelation zwischen der Länge einer Operation und dem postoperativen Klinikaufenthalt. Für die Länge des Aufenthaltes ist vor allem die Vorselektion der Patienten mitverantwortlich. Es handelt sich in der Regel um anatomisch komplizierte und größere Tumoren in schwierig zugänglichen eloquenten Regionen. Dies führt in

aller Regel auch zu mehr oder schwereren postoperativen Defiziten, was sich in einem verlängerten Klinikaufenthalt zeigen kann.

Bei allen Patienten wurde auch präoperativ der Karnofsky Index bestimmt, der im Median bei 100 lag. Der Index Wert ist umso niedriger, je älter die Patienten zum Operationszeitpunkt sind. Der postoperative Karnofsky Index wird im Median mit 90 angegeben, welcher im Vergleich zur präoperativen Situation um ein Index Wert schlechter ist. Der Karnofsky Index wurde im Verlauf nach drei Monaten im Median mit 90 beobachtet. Der Karnofsky Index zur Beurteilung der Einschränkungen im Alltag wurde in der Diskussion schon kritisch hinterfragt. Es bleibt also festzuhalten, dass dieser Index Wert nicht in allen Fällen geeignet ist um den Erfolg einer Operation zu objektivieren.

Bei der Analyse der Defizite im Verlauf der Operation ergeben sich einige Unterschiede in den Subgruppen. Es wird zur Untersuchung der postoperativen sensomotorischen Defizite eine Unterteilung in Bezug auf die intraoperative IOM Verschlechterung vollzogen. Hierbei gibt es eine Subgruppe mit IOM Verschlechterung und eine Subgruppe mit stabilem IOM. In der Analyse der sensomotorischen Defizite zeigt sich ein NPV bei IOM Verschlechterung von 0,74 und nach drei Monaten von 0,97. Die Spezifität hierbei beträgt 0,90 und im Follow-up 0,91. Diese Zahlen zeigen das gute Feedback des IOM in Hinblick auf die zu schützende eloquente Hirnstruktur.

Des Weiteren wurde die Übereinstimmung der postoperativen Einschätzung des Operateurs mit dem postoperativen MRT Befund untersucht. Es kommt zu einer Übereinstimmung in 90 % der Fälle. Es ergibt sich die Schlussfolgerung, dass die Kombination IOM und iMRI ein gutes intraoperatives Feedback über das Resektionsausmaß gibt.

Bei Auswertung der Operateur bezogenen Daten wurde untersucht, wie sich die präoperative Einschätzung des Operateurs in Bezug auf das zu erreichende Resektionsausmaß im Verlauf der Operation durch Verwendung von IOM und iMRI ändert, wobei ein Vergleich mit dem postoperativen MRT Befund angestrebt wurde um die Einschätzung zu überprüfen. Das Ergebnis zeigt, dass in 90,3 % der Fälle die Einschätzung des Operateurs am Ende der Operation

mit dem postoperativen MRT Befund übereinstimmt. In 17 % der Fälle kann der Operateur durch IOM und iMRI somit eine korrektere Aussage treffen.

In Hinblick auf die Sicherheit bei Verwendung der IOM Ableitelektroden im iMRI konnte in keinem Fall eine Komplikation beobachtet werden. Durch die hohe Fallzahl mit 4114 ist eine definitive Aussage über die sichere Verwendung des IOM im iMRI zu treffen.

Als Limitation ist zu nennen, dass der valide, statistische Unterschied zwischen Kohorten mit eloquenten Tumoren in Hinblick auf die Verwendung von IOM nicht gezeigt werden kann. Um aussagekräftige statistische Ergebnisse zu erhalten, wäre eine Vergleichskohorte mit eloquenten Tumoren, die ohne IOM operiert werden, nötig. Diese Kohorte zu generieren ist aus ethischen Gründen nicht möglich.

Zusammenfassend ergibt sich durch die Ergebnisse in dieser Arbeit die Empfehlung zur Verwendung von IOM im iMRI mit zusätzlichem Verweis auf die sichere intraoperative Anwendung unter Berücksichtigung der jeweiligen individuellen Situationen in Hinblick auf Patient, Erkrankung, Operateur und Operationsmethode.

## 7. Literaturverzeichnis

- ALBAYRAK, B., SAMDANI, A. F. & BLACK, P. M. 2004. Intra-operative magnetic resonance imaging in neurosurgery. *Acta Neurochir (Wien)*, 146, 543-56; discussion 557.
- BELLO, L., GALLUCCI, M., FAVA, M., CARRABBA, G., GIUSSANI, C., ACERBI, F., BARATTA, P., SONGA, V., CONTE, V., BRANCA, V., STOCCHETTI, N., PAPAGNO, C. & GAINI, S. M. 2007. Intraoperative subcortical language tract mapping guides surgical removal of gliomas involving speech areas. *Neurosurgery*, 60, 67-80; discussion 80-2.
- BERGER, M. S. 1994. Lesions in functional ("eloquent") cortex and subcortical white matter. *Clin Neurosurg*, 41, 444-63.
- BERGER, M. S., DELIGANIS, A. V., DOBBINS, J. & KELES, G. E. 1994. The effect of extent of resection on recurrence in patients with low grade cerebral hemisphere gliomas. *Cancer*, 74, 1784-91.
- BERNSTEIN, M., AL-ANAZI, A. R., KUCHARCZYK, W., MANNINEN, P., BRONSKILL, M. & HENKELMAN, M. 2000. Brain tumor surgery with the Toronto open magnetic resonance imaging system: preliminary results for 36 patients and analysis of advantages, disadvantages, and future prospects. *Neurosurgery*, 46, 900-7; discussion 907-9.
- BISDAS, S., RODER, C., ERNEMANN, U. & TATAGIBA, M. S. 2015. Intraoperative MR Imaging in Neurosurgery. *Clin Neuroradiol*, 25 Suppl 2, 237-44.
- BITTAR, R. G., OLIVIER, A., SADIKOT, A. F., ANDERMANN, F., COMEAU, R. M., CYR, M., PETERS, T. M. & REUTENS, D. C. 1999. Localization of somatosensory function by using positron emission tomography scanning: a comparison with intraoperative cortical stimulation. *J Neurosurg*, 90, 478-83.
- BLACK, P. M., ALEXANDER, E., 3RD, MARTIN, C., MORIARTY, T., NABAVI, A., WONG, T. Z., SCHWARTZ, R. B. & JOLESZ, F. 1999. Craniotomy for

- tumor treatment in an intraoperative magnetic resonance imaging unit. *Neurosurgery*, 45, 423-31; discussion 431-3.
- BOHINSKI, R. J., KOKKINO, A. K., WARNICK, R. E., GASKILL-SHIPLEY, M. F., KORMOS, D. W., LUKIN, R. R. & TEW, J. M., JR. 2001. Glioma resection in a shared-resource magnetic resonance operating room after optimal image-guided frameless stereotactic resection. *Neurosurgery*, 48, 731-42; discussion 742-4.
- BREITKOPF, M., BISDAS, S., LIEBSCH, M., BEHLING, F., BENDER, B., TATAGIBA, M. & RODER, C. 2017. Safety, utility, and clinical results of continuous intraoperative electrophysiological monitoring in 1.5T iMRI-guided surgery. *World Neurosurg*.
- BRELL, M., IBANEZ, J., CARAL, L. & FERRER, E. 2000. Factors influencing surgical complications of intra-axial brain tumours. *Acta Neurochir (Wien)*, 142, 739-50.
- BRETT, M., JOHNSRUDE, I. S. & OWEN, A. M. 2002. The problem of functional localization in the human brain. *Nat Rev Neurosci*, 3, 243-9.
- BUCHFELDER, M., GANSLANDT, O., FAHLBUSCH, R. & NIMSKY, C. 2000. Intraoperative magnetic resonance imaging in epilepsy surgery. *J Magn Reson Imaging*, 12, 547-55.
- CEDZICH, C., TANIGUCHI, M., SCHAFFER, S. & SCHRAMM, J. 1996. Somatosensory evoked potential phase reversal and direct motor cortex stimulation during surgery in and around the central region. *Neurosurgery*, 38, 962-70.
- CHANG, S. M., PARNEY, I. F., MCDERMOTT, M., BARKER, F. G., 2ND, SCHMIDT, M. H., HUANG, W., LAWS, E. R., JR., LILLEHEI, K. O., BERNSTEIN, M., BREM, H., SLOAN, A. E., BERGER, M. & GLIOMA OUTCOMES, I. 2003. Perioperative complications and neurological outcomes of first and second craniotomies among patients enrolled in the Glioma Outcome Project. *J Neurosurg*, 98, 1175-81.
- CHEN, X., XU, B. N., MENG, X., ZHANG, J., YU, X. & ZHOU, D. 2012. Dual-room 1.5-T intraoperative magnetic resonance imaging suite with a

- movable magnet: implementation and preliminary experience. *Neurosurg Rev*, 35, 95-109; discussion 109-10.
- CHICOINE, M. R., LIM, C. C., EVANS, J. A., SINGLA, A., ZIPFEL, G. J., RICH, K. M., DOWLING, J. L., LEONARD, J. R., SMYTH, M. D., SANTIAGO, P., LEUTHARDT, E. C., LIMBRICK, D. D. & DACEY, R. G. 2011. Implementation and preliminary clinical experience with the use of ceiling mounted mobile high field intraoperative magnetic resonance imaging between two operating rooms. *Acta Neurochir Suppl*, 109, 97-102.
- CLAUS, E. B., HORLACHER, A., HSU, L., SCHWARTZ, R. B., DELLO-IACONO, D., TALOS, F., JOLESZ, F. A. & BLACK, P. M. 2005. Survival rates in patients with low-grade glioma after intraoperative magnetic resonance image guidance. *Cancer*, 103, 1227-33.
- D'ANDREA, G., ANGELINI, A., FORESTI, C., FAMILIARI, P., CAROLI, E. & FRATI, A. 2014. Platinum-iridium subdermal magnetic resonance imaging-compatible needle electrodes are suitable for intraoperative neurophysiological monitoring during image-guided surgery with high-field intraoperative magnetic resonance imaging: an experimental study. *Neurosurgery*, 10 Suppl 3, 387-92; discussion 392.
- DUFFAU, H., CAPELLE, L., DENVIL, D., SICHEZ, N., GATIGNOL, P., TAILLANDIER, L., LOPES, M., MITCHELL, M. C., ROCHE, S., MULLER, J. C., BITAR, A., SICHEZ, J. P. & VAN EFFENTERRE, R. 2003. Usefulness of intraoperative electrical subcortical mapping during surgery for low-grade gliomas located within eloquent brain regions: functional results in a consecutive series of 103 patients. *J Neurosurg*, 98, 764-78.
- DUFFAU, H., LOPES, M., ARTHUIS, F., BITAR, A., SICHEZ, J. P., VAN EFFENTERRE, R. & CAPELLE, L. 2005. Contribution of intraoperative electrical stimulations in surgery of low grade gliomas: a comparative study between two series without (1985 -96) and with (1996 -2003) functional mapping in the same institution. *J Neurol Neurosurg Psychiatry*, 76, 845-51.



- FAHLBUSCH, R., GANSLANDT, O., BUCHFELDER, M., SCHOTT, W. & NIMSKY, C. 2001. Intraoperative magnetic resonance imaging during transsphenoidal surgery. *J Neurosurg*, 95, 381-90.
- FAHLBUSCH, R., GANSLANDT, O. & NIMSKY, C. 2000. Intraoperative imaging with open magnetic resonance imaging and neuronavigation. *Childs Nerv Syst*, 16, 829-31.
- GANSER, K. A., DICKHAUS, H., STAUBERT, A., BON SANTO, M. M., WIRTZ, C. R., TRONNIER, V. M. & KUNZE, S. 1997. [Quantification of brain shift effects in MRI images]. *Biomed Tech (Berl)*, 42 Suppl, 247-8.
- GANSLANDT, O., BEHARI, S., GRALLA, J., FAHLBUSCH, R. & NIMSKY, C. 2002. Neuronavigation: concept, techniques and applications. *Neurol India*, 50, 244-55.
- HAGLUND, M. M., BERGER, M. S., SHAMSELDIN, M., LETTICH, E. & OJEMANN, G. A. 1994. Cortical localization of temporal lobe language sites in patients with gliomas. *Neurosurgery*, 34, 567-76; discussion 576.
- HALL, W. A., LIU, H., MAXWELL, R. E. & TRUWIT, C. L. 2003. Influence of 1.5-Tesla intraoperative MR imaging on surgical decision making. *Acta Neurochir Suppl*, 85, 29-37.
- HATIBOGLU, M. A., WEINBERG, J. S., SUKI, D., RAO, G., PRABHU, S. S., SHAH, K., JACKSON, E. & SAWAYA, R. 2009. Impact of intraoperative high-field magnetic resonance imaging guidance on glioma surgery: a prospective volumetric analysis. *Neurosurgery*, 64, 1073-81; discussion 1081.
- HATIBOGLU, M. A., WEINBERG, J. S., SUKI, D., TUMMALA, S., RAO, G., SAWAYA, R. & PRABHU, S. S. 2010. Utilization of intraoperative motor mapping in glioma surgery with high-field intraoperative magnetic resonance imaging. *Stereotact Funct Neurosurg*, 88, 345-52.
- HLAVICA, M., BELLUT, D., LEMM, D., SCHMID, C. & BERNAYS, R. L. 2013. Impact of ultra-low-field intraoperative magnetic resonance imaging on extent of resection and frequency of tumor recurrence in 104 surgically treated nonfunctioning pituitary adenomas. *World Neurosurg*, 79, 99-109.

- JOLESZ, F. A. 1998. Interventional and intraoperative MRI: a general overview of the field. *J Magn Reson Imaging*, 8, 3-7.
- JOLESZ, F. A. & BLUMENFELD, S. M. 1994. Interventional use of magnetic resonance imaging. *Magn Reson Q*, 10, 85-96.
- JOLESZ, F. A. & KIKINIS, R. 1995. Intraoperative imaging revolutionizes therapy. *Diagn Imaging (San Franc)*, 17, 62-8.
- JONES, J. & RUGE, J. 2007. Intraoperative magnetic resonance imaging in pituitary macroadenoma surgery: an assessment of visual outcome. *Neurosurg Focus*, 23, E12.
- KAIBARA, T., SAUNDERS, J. K. & SUTHERLAND, G. R. 1999. Utility of a moveable 1.5 Tesla intraoperative MR imaging system. *Can J Neurol Sci*, 26, 313-6.
- KANNER, A. A., VOGELBAUM, M. A., MAYBERG, M. R., WEISENBERGER, J. P. & BARNETT, G. H. 2002. Intracranial navigation by using low-field intraoperative magnetic resonance imaging: preliminary experience. *J Neurosurg*, 97, 1115-24.
- KELES, G. E. 2004. Intracranial neuronavigation with intraoperative magnetic resonance imaging. *Curr Opin Neurol*, 17, 497-500.
- KELES, G. E., LAMBORN, K. R. & BERGER, M. S. 2001. Low-grade hemispheric gliomas in adults: a critical review of extent of resection as a factor influencing outcome. *J Neurosurg*, 95, 735-45.
- KELES, G. E., LUNDIN, D. A., LAMBORN, K. R., CHANG, E. F., OJEMANN, G. & BERGER, M. S. 2004. Intraoperative subcortical stimulation mapping for hemispherical perirolandic gliomas located within or adjacent to the descending motor pathways: evaluation of morbidity and assessment of functional outcome in 294 patients. *J Neurosurg*, 100, 369-75.
- KNAUTH, M., WIRTZ, C. R., TRONNIER, V. M., ARAS, N., KUNZE, S. & SARTOR, K. 1999. Intraoperative MR imaging increases the extent of tumor resection in patients with high-grade gliomas. *AJNR Am J Neuroradiol*, 20, 1642-6.

- KOMBOS, T., PICT, T., DERDILOPOULOS, A. & SUESS, O. 2009. Impact of intraoperative neurophysiological monitoring on surgery of high-grade gliomas. *J Clin Neurophysiol*, 26, 422-5.
- KRIEG, S. M., BUCHMANN, N. H., GEMPT, J., SHIBAN, E., MEYER, B. & RINGEL, F. 2012a. Diffusion tensor imaging fiber tracking using navigated brain stimulation--a feasibility study. *Acta Neurochir (Wien)*, 154, 555-63.
- KRIEG, S. M., SHIBAN, E., BUCHMANN, N., GEMPT, J., FOERSCHLER, A., MEYER, B. & RINGEL, F. 2012b. Utility of presurgical navigated transcranial magnetic brain stimulation for the resection of tumors in eloquent motor areas. *J Neurosurg*, 116, 994-1001.
- KRIEG, S. M., SHIBAN, E., DROESE, D., GEMPT, J., BUCHMANN, N., PAPE, H., RYANG, Y. M., MEYER, B. & RINGEL, F. 2012c. Predictive value and safety of intraoperative neurophysiological monitoring with motor evoked potentials in glioma surgery. *Neurosurgery*, 70, 1060-70; discussion 1070-1.
- KUBBEN, P. L., TER MEULEN, K. J., SCHIJNS, O. E., TER LAAK-POORT, M. P., VAN OVERBEEKE, J. J. & VAN SANTBRINK, H. 2011. Intraoperative MRI-guided resection of glioblastoma multiforme: a systematic review. *Lancet Oncol*, 12, 1062-70.
- KUHNT, D., BECKER, A., GANSLANDT, O., BAUER, M., BUCHFELDER, M. & NIMSKY, C. 2011a. Correlation of the extent of tumor volume resection and patient survival in surgery of glioblastoma multiforme with high-field intraoperative MRI guidance. *Neuro Oncol*, 13, 1339-48.
- KUHNT, D., GANSLANDT, O., SCHLAFFER, S. M., BUCHFELDER, M. & NIMSKY, C. 2011b. Quantification of glioma removal by intraoperative high-field magnetic resonance imaging: an update. *Neurosurgery*, 69, 852-62; discussion 862-3.
- LAWS, E. R., SHAFFREY, M. E., MORRIS, A. & ANDERSON, F. A., JR. 2003. Surgical management of intracranial gliomas--does radical resection improve outcome? *Acta Neurochir Suppl*, 85, 47-53.

- LEE, J. Y., LUNSFORD, L. D., SUBACH, B. R., JHO, H. D., BISSONETTE, D. J. & KONDZIOLKA, D. 2000. Brain surgery with image guidance: current recommendations based on a 20-year assessment. *Stereotact Funct Neurosurg*, 75, 35-48.
- LIPSON, A. C., GARGOLLO, P. C. & BLACK, P. M. 2001. Intraoperative magnetic resonance imaging: considerations for the operating room of the future. *J Clin Neurosci*, 8, 305-10.
- LUNSFORD, L. D., KONDZIOLKA, D. & BISSONETTE, D. J. 1996. Intraoperative imaging of the brain. *Stereotact Funct Neurosurg*, 66, 58-64.
- MAURER, C. R., JR., HILL, D. L., MARTIN, A. J., LIU, H., MCCUE, M., RUECKERT, D., LLORET, D., HALL, W. A., MAXWELL, R. E., HAWKES, D. J. & TRUWIT, C. L. 1998. Investigation of intraoperative brain deformation using a 1.5-T interventional MR system: preliminary results. *IEEE Trans Med Imaging*, 17, 817-25.
- MCPHERSON, C. M., BOHINSKI, R. J., DAGNEW, E., WARNICK, R. E. & TEW, J. M. 2003. Tumor resection in a shared-resource magnetic resonance operating room: experience at the University of Cincinnati. *Acta Neurochir Suppl*, 85, 39-44.
- MORIARTY, T. M., KIKINIS, R., JOLESZ, F. A., BLACK, P. M. & ALEXANDER, E., 3RD 1996. Magnetic resonance imaging therapy. Intraoperative MR imaging. *Neurosurg Clin N Am*, 7, 323-31.
- MORIARTY, T. M., QUINONES-HINOJOSA, A., LARSON, P. S., ALEXANDER, E., 3RD, GLEASON, P. L., SCHWARTZ, R. B., JOLESZ, F. A. & BLACK, P. M. 2000. Frameless stereotactic neurosurgery using intraoperative magnetic resonance imaging: stereotactic brain biopsy. *Neurosurgery*, 47, 1138-45; discussion 1145-6.
- NABAVI, A., BLACK, P. M., GERING, D. T., WESTIN, C. F., MEHTA, V., PERGOLIZZI, R. S., JR., FERRANT, M., WARFIELD, S. K., HATA, N., SCHWARTZ, R. B., WELLS, W. M., 3RD, KIKINIS, R. & JOLESZ, F. A. 2001. Serial intraoperative magnetic resonance imaging of brain shift. *Neurosurgery*, 48, 787-97; discussion 797-8.

- NEULOH, G., PECHSTEIN, U., CEDZICH, C. & SCHRAMM, J. 2004. Motor evoked potential monitoring with supratentorial surgery. *Neurosurgery*, 54, 1061-70; discussion 1070-2.
- NIMSKY, C., FUJITA, A., GANSLANDT, O., VON KELLER, B. & FAHLBUSCH, R. 2004. Volumetric assessment of glioma removal by intraoperative high-field magnetic resonance imaging. *Neurosurgery*, 55, 358-70; discussion 370-1.
- NIMSKY, C., GANSLANDT, O., BUCHFELDER, M. & FAHLBUSCH, R. 2003a. Glioma surgery evaluated by intraoperative low-field magnetic resonance imaging. *Acta Neurochir Suppl*, 85, 55-63.
- NIMSKY, C., GANSLANDT, O., CERNY, S., HASTREITER, P., GREINER, G. & FAHLBUSCH, R. 2000. Quantification of, visualization of, and compensation for brain shift using intraoperative magnetic resonance imaging. *Neurosurgery*, 47, 1070-9; discussion 1079-80.
- NIMSKY, C., GANSLANDT, O. & FAHLBUSCHA, R. 2002. How to implement high-field intraoperative magnetic resonance imaging. *In: LEMKE, H. U., INAMURA, K., DOI, K., VANNIER, M. W., FARMAN, A. G. & REIBER, J. H. C. (eds.) CARS 2002 Computer Assisted Radiology and Surgery: Proceedings of the 16th International Congress and Exhibition Paris, June 26 ' 29,2002.* Berlin, Heidelberg: Springer Berlin Heidelberg.
- NIMSKY, C., GANSLANDT, O., HASTREITER, P. & FAHLBUSCH, R. 2001a. Intraoperative compensation for brain shift. *Surg Neurol*, 56, 357-64; discussion 364-5.
- NIMSKY, C., GANSLANDT, O., KOBER, H., BUCHFELDER, M. & FAHLBUSCH, R. 2001b. Intraoperative magnetic resonance imaging combined with neuronavigation: a new concept. *Neurosurgery*, 48, 1082-9; discussion 1089-91.
- NIMSKY, C., GANSLANDT, O., VON KELLER, B. & FAHLBUSCH, R. 2003b. Preliminary experience in glioma surgery with intraoperative high-field MRI. *Acta Neurochir Suppl*, 88, 21-9.
- NIMSKY, C., KELLER, B. V., GANSLANDT, O. & FAHLBUSCH, R. 2006. Intraoperative High-Field Magnetic Resonance Imaging in

- Transsphenoidal Surgery of Hormonally Inactive Pituitary Macroadenomas. *Neurosurgery*, 59, 105-114.
- PAMIR, M. N., OZDUMAN, K., DINCER, A., YILDIZ, E., PEKER, S. & OZEK, M. M. 2010. First intraoperative, shared-resource, ultrahigh-field 3-Tesla magnetic resonance imaging system and its application in low-grade glioma resection. *J Neurosurg*, 112, 57-69.
- PANDIN, P. & DEWITTE, O. 2007. Open low-field intraoperative MRI for transsphenoidal pituitary surgery. *Anesth Analg*, 105, 886.
- PERAUD, A., MESCHEDE, M., EISNER, W., ILMBERGER, J. & REULEN, H. J. 2002. Surgical resection of grade II astrocytomas in the superior frontal gyrus. *Neurosurgery*, 50, 966-75; discussion 975-7.
- PERGOLIZZI, R. S., JR., NABAVI, A., SCHWARTZ, R. B., HSU, L., WONG, T. Z., MARTIN, C., BLACK, P. M. & JOLESZ, F. A. 2001. Intra-operative MR guidance during trans-sphenoidal pituitary resection: preliminary results. *J Magn Reson Imaging*, 13, 136-41.
- PEUS, D., NEWCOMB, N. & HOFER, S. 2013. Appraisal of the Karnofsky Performance Status and proposal of a simple algorithmic system for its evaluation. *BMC Med Inform Decis Mak*, 13, 72.
- QIU, T. M., YAO, C. J., WU, J. S., PAN, Z. G., ZHUANG, D. X., XU, G., ZHU, F. P., LU, J. F., GONG, X., ZHANG, J., YANG, Z., SHI, J. B., HUANG, F. P., MAO, Y. & ZHOU, L. F. 2012. Clinical experience of 3T intraoperative magnetic resonance imaging integrated neurosurgical suite in Shanghai Huashan Hospital. *Chin Med J (Engl)*, 125, 4328-33.
- RODER, C., BENDER, B., RITZ, R., HONEGGER, J., FEIGL, G., NAEGELE, T., TATAGIBA, M. S., ERNEMANN, U. & BISDAS, S. 2013. Intraoperative visualization of residual tumor: the role of perfusion-weighted imaging in a high-field intraoperative magnetic resonance scanner. *Neurosurgery*, 72, 151-8; discussion 158.
- RODER, C., BISDAS, S., EBNER, F. H., HONEGGER, J., NAEGELE, T., ERNEMANN, U. & TATAGIBA, M. 2014. Maximizing the extent of resection and survival benefit of patients in glioblastoma surgery: high-

- field iMRI versus conventional and 5-ALA-assisted surgery. *Eur J Surg Oncol*, 40, 297-304.
- RODER, C., BREITKOPF, M., MS, BISDAS, S., FREITAS RDA, S., DIMOSTHENI, A., EBINGER, M., WOLFF, M., TATAGIBA, M. & SCHUHMANN, M. U. 2016a. Beneficial impact of high-field intraoperative magnetic resonance imaging on the efficacy of pediatric low-grade glioma surgery. *Neurosurg Focus*, 40, E13.
- RODER, C., CHARYASZ-LEKS, E., BREITKOPF, M., DECKER, K., ERNEMANN, U., KLOSE, U., TATAGIBA, M. & BISDAS, S. 2016b. Resting-state functional MRI in an intraoperative MRI setting: proof of feasibility and correlation to clinical outcome of patients. *J Neurosurg*, 125, 401-9.
- ROMSTOCK, J., FAHLBUSCH, R., GANSLANDT, O., NIMSKY, C. & STRAUSS, C. 2002. Localisation of the sensorimotor cortex during surgery for brain tumours: feasibility and waveform patterns of somatosensory evoked potentials. *J Neurol Neurosurg Psychiatry*, 72, 221-9.
- ROUSU, J. S., KOHLS, P. E., KALL, B. & KELLY, P. J. 1998. Computer-assisted image-guided surgery using the Regulus Navigator. *Stud Health Technol Inform*, 50, 103-9.
- SACHSENHEIMER, W., PIOTROWSKI, W. & BIMMLER, T. 1992. Quality of life in patients with intracranial tumors on the basis of Karnofsky's performance status. *J Neurooncol*, 13, 177-81.
- SCHIFFBAUER, H., BERGER, M. S., FERRARI, P., FREUDENSTEIN, D., ROWLEY, H. A. & ROBERTS, T. P. 2002. Preoperative magnetic source imaging for brain tumor surgery: a quantitative comparison with intraoperative sensory and motor mapping. *J Neurosurg*, 97, 1333-42.
- SCHULDER, M., SERNAS, T. J. & CARMEL, P. W. 2003. Cranial surgery and navigation with a compact intraoperative MRI system. *Acta Neurochir Suppl*, 85, 79-86.
- SEIDEL, K., BECK, J., STIEGLITZ, L., SCHUCHT, P. & RAABE, A. 2013. The warning-sign hierarchy between quantitative subcortical motor mapping

- and continuous motor evoked potential monitoring during resection of supratentorial brain tumors. *J Neurosurg*, 118, 287-96.
- SENF, C., BINK, A., FRANZ, K., VATTER, H., GASSER, T. & SEIFERT, V. 2011. Intraoperative MRI guidance and extent of resection in glioma surgery: a randomised, controlled trial. *Lancet Oncol*, 12, 997-1003.
- SENF, C., FORSTER, M. T., BINK, A., MITTELBRONN, M., FRANZ, K., SEIFERT, V. & SZELENYI, A. 2012. Optimizing the extent of resection in eloquently located gliomas by combining intraoperative MRI guidance with intraoperative neurophysiological monitoring. *J Neurooncol*, 109, 81-90.
- SENF, C., FRANZ, K., BLASEL, S., OSZVALD, A., RATHER, J., SEIFERT, V. & GASSER, T. 2010. Influence of iMRI-guidance on the extent of resection and survival of patients with glioblastoma multiforme. *Technol Cancer Res Treat*, 9, 339-46.
- SENF, C., SEIFERT, V., HERMANN, E., FRANZ, K. & GASSER, T. 2008. Usefulness of intraoperative ultra low-field magnetic resonance imaging in glioma surgery. *Neurosurgery*, 63, 257-66; discussion 266-7.
- STEINMEIER, R., FAHLBUSCH, R., GANSLANDT, O., NIMSKY, C., BUCHFELDER, M., KAUS, M., HEIGL, T., LENZ, G., KUTH, R. & HUK, W. 1998. Intraoperative magnetic resonance imaging with the magnetom open scanner: concepts, neurosurgical indications, and procedures: a preliminary report. *Neurosurgery*, 43, 739-47; discussion 747-8.
- SUESS, O., KOMBOS, T., CIKLATEKERLIO, O., STENDEL, R., SUESS, S. & BROCK, M. 2002. Impact of brain shift on intraoperative neurophysiological monitoring with cortical strip electrodes. *Acta Neurochir (Wien)*, 144, 1279-89; discussion 1289.
- SUTHERLAND, G. R., KAIBARA, T., LOUW, D., HOULT, D. I., TOMANEK, B. & SAUNDERS, J. 1999. A mobile high-field magnetic resonance system for neurosurgery. *J Neurosurg*, 91, 804-13.
- SUTHERLAND, G. R., KAIBARA, T. & LOUW, D. F. 2003. Intraoperative MR at 1.5 Tesla--experience and future directions. *Acta Neurochir Suppl*, 85, 21-8.



- SZELENYI, A., GASSER, T. & SEIFERT, V. 2008. Intraoperative neurophysiological monitoring in an open low-field magnetic resonance imaging system: clinical experience and technical considerations. *Neurosurgery*, 63, 268-75; discussion 275-6.
- WEINGARTEN, D. M., ASTHAGIRI, A. R., BUTMAN, J. A., SATO, S., WIGGS, E. A., DAMASKA, B. & HEISS, J. D. 2009. Cortical mapping and frameless stereotactic navigation in the high-field intraoperative magnetic resonance imaging suite. *J Neurosurg*, 111, 1185-90.
- WIRTZ, C. R., KNAUTH, M., HASSFELD, S., TRONNIER, V. M., ALBERT, F. K., BONSANTO, M. M. & KUNZE, S. 1998a. Neuronavigation--first experiences with three different commercially available systems. *Zentralbl Neurochir*, 59, 14-22.
- WIRTZ, C. R., KNAUTH, M., STAUBERT, A., BONSANTO, M. M., SARTOR, K., KUNZE, S. & TRONNIER, V. M. 2000. Clinical evaluation and follow-up results for intraoperative magnetic resonance imaging in neurosurgery. *Neurosurgery*, 46, 1112-20; discussion 1120-2.
- WIRTZ, C. R., TRONNIER, V. M., BONSANTO, M. M., HASSFELD, S., KNAUTH, M. & KUNZE, S. 1998b. [Neuronavigation. Methods and prospects]. *Nervenarzt*, 69, 1029-36.

## **8. Erklärung zum Eigenanteil**

### **Eigenanteil**

Die Arbeit wurde in der Klinik für Neurochirurgie an der Universitätsklinik Tübingen unter Betreuung von PD Dr. med. Constantin Roder durchgeführt.

Die Konzeption der Studie erfolgte durch den Doktoranden in Zusammenarbeit mit PD Dr. med. Constantin Roder.

Die Datenerhebung wurde in Kooperation mit Frau M. Liebsch (Elektrophysiologie), Herrn PD Dr. med. Constantin Roder und dem Doktoranden durchgeführt.

Die für diese Studie benötigten Patientendaten wurden vom Doktoranden selbst zusammengetragen.

Die intraoperativen Daten des Neuromonitorings wurden von Frau M. Liebsch und dem Elektrophysiologischen Team aufgezeichnet und in die dafür vorgesehenen Datenblätter eingetragen.

Alle Ergebnisse der prä- und postoperativen Untersuchung der Patienten wurden vom Doktoranden zusammengetragen und zusammen mit Herrn PD Dr. med. Constantin Roder diskutiert.

Die statistische Auswertung und Interpretation dieser Daten erfolgte eigenständig durch den Doktoranden. Die Diskussion der Ergebnisse wurde gemeinsam mit PD Dr. med. Constantin Roder besprochen.

Ich versichere, das Manuskript selbständig verfasst zu haben und keine weiteren als die von mir angegebenen Quellen verwendet zu haben.

Tübingen, den

## Anteil der Koautoren

Frau Marina Liebsch

Sie war maßgeblich bei der Datenerhebung beteiligt und hat dem Doktoranden die Daten für das intraoperative Monitoring zur Auswertung zugänglich gemacht sowie dem Doktoranden den Aufbau der intraoperativen Vorgehensweise in Bezug auf die Elektroden erläutert.

Herr PD. Dr. med. Constantin Roder

Er war, zusammen mit dem Doktoranden, der Hauptverantwortliche in der Konzipierung, Planung und Durchführung dieser Studie. Er hat die Arbeit betreut und bis zum Ende unterstützt. Er hat zusätzlich das Manuskript korrigiert.

## 9. Veröffentlichungen

Teile der vorliegenden Dissertationsschrift wurden bereits in folgenden Publikationen veröffentlicht:

BREITKOPF, M., BISDAS, S., LIEBSCH, M., BEHLING, F., BENDER, B.,  
TATAGIBA, M. & RODER, C. 2017. Safety, utility, and clinical results of  
continuous intraoperative electrophysiological monitoring in 1.5T iMRI-  
guided surgery. *World Neurosurg.*

## **10. Danksagung**

Mein besonderer Dank gilt meinen Betreuer und Doktorvater Herrn PD Dr. med. Constantin Roder, der mich in diesem langen Prozess immer wieder neu angeleitet hat und mir mit seiner Zeit und Erfahrung ermutigend zur Seite stand. Von der Konzipierung dieser Arbeit an bis zum Druck der Dissertation stand er hinter mir und dafür bin ich ihm sehr dankbar. Darüber hinaus möchte ich mich für die gute Zusammenarbeit in zahlreichen weiteren Projekten im Rahmen meines klinischen Studienabschnitts bedanken.

Ich möchte Frau Marina Liebsch für die Bereitstellung der von ihr erhobenen intraoperativen Daten und der Bereitstellung der Informationen über das intraoperative Vorgehen im Allgemeinen danken.

Während meines Schaffens und Schreibens begleitete mich stets die Musik in all ihrer Schönheit, was mir immer zu Motivation und freien Gedanken verhalf.

Ich danke von Herzen meinen Eltern, die in jeder Hinsicht hinter mir standen, mich immer wieder ermutigt haben und durch ihre liebevolle Erziehung die Grundlage meines Schaffens gelegt haben.

Außerdem möchte ich Herrn Jonas Halder für seine jahrelange treue Freundschaft und Unterstützung danken.

Ein besonderer Dank gilt auch Frau Patrizia Halfmann für ihre bedingungslose Unterstützung und ihre motivierenden Worte bis zur Vollendung der Arbeit.

## 11. Lebenslauf

### Persönliche Angaben

---

Name, Vorname: Breitkopf, Martin  
Geburtsdatum / -Ort: 20.01.1992 in Ostfildern/Ruit  
Staatsangehörigkeit: Deutsch  
Familienstand: ledig

### Schulische Ausbildung

---

2002 - 2011 allgemeinbildendes Gymnasium  
Neckartenzlingen  
31.05.2011 Abschluss: Allgemeine Hochschulreife

### Studium

---

2011-2016 Studium der Humanmedizin an der Eberhard-Karls-Universität, Tübingen  
2016-2017 Praktisches Jahr  
1. Tertial: Klinikum Esslingen, Innere Medizin  
2. Tertial: Klinikum Esslingen, Anästhesie  
3. Tertial: Klinikum Esslingen, Chirurgie

### Publikationen

---

- BREITKOPF, M., BISDAS, S., LIEBSCH, M., BEHLING, F., BENDER, B., TATAGIBA, M. & RODER, C. 2017. Safety, utility, and clinical results of continuous intraoperative electrophysiological monitoring in 1.5T iMRI-guided surgery. *World Neurosurg.*

- RODER, C., BREITKOPF, M., MS, BISDAS, S., FREITAS RDA, S., DIMOSTHENI, A., EBINGER, M., WOLFF, M., TATAGIBA, M. & SCHUHMANN, M. U. 2016a. Beneficial impact of high-field intraoperative magnetic resonance imaging on the efficacy of pediatric low-grade glioma surgery. *Neurosurg Focus*, 40, E13.
- RODER, C., CHARYASZ-LEKS, E., BREITKOPF, M., DECKER, K., ERNEMANN, U., KLOSE, U., TATAGIBA, M. & BISDAS, S. 2016b. Resting-state functional MRI in an intraoperative MRI setting: proof of feasibility and correlation to clinical outcome of patients. *J Neurosurg*, 125, 401-9.