

Diffusionsgewichtete Ganzkörper-MRT mit ADC-Mapping
zur Überprüfung eines frühzeitigen Ansprechens bei
Multiplem Myelom

Inaugural-Dissertation
zur Erlangung des Doktorgrades
der Medizin

der Medizinischen Fakultät
der Eberhard-Karls-Universität
zu Tübingen

vorgelegt von

Mroue, Ali

2015

Dekan:	ProfessorDr.I.B.Autenrieth
1.Berichterstatter:	ProfessorDr.M.Horger
2.Berichterstatter:	Privatdozent Dr. Dr. M. M. Müller

Meiner großen und meiner kleinen Familie

Inhaltsverzeichnis

1	Einleitung.....	7
1.1	Plasmozytom	7
1.1.1	Definition.....	7
1.1.2	Epidemiologie	7
1.1.3	Ätiologie.....	8
1.1.4	Symptome	8
1.1.4.1	Allgemeine Symptome.....	8
1.1.4.2	Knochenschmerzen	8
1.1.4.3	Hoher Kalziumgehalt und Nierenfunktionsstörung.....	8
1.1.4.4	Symptome der Anämie	9
1.1.4.5	Abfall der Leukozyten und Thrombozyten	9
1.1.5	Diagnose	9
1.1.5.1	Knochenmarkbiopsie	10
1.1.5.2	Serum-Elektrophorese	11
1.1.5.3	Radiologische Verfahren zur Entdeckung der Osteolysen.....	11
1.1.5.3.1	Röntgenaufnahmen	11
1.1.5.3.2	Ganzkörper-Computertomographie	12
1.1.5.3.3	Kernspintomografie.....	16
1.1.5.3.4	PET-CT	17
1.1.6	Stadieneinteilung	18
1.1.7	Therapie	19
1.1.7.1	Medikamentöse Therapie	19
1.1.7.2	Chemotherapie	19
1.1.7.3	Strahlentherapie	20
1.1.7.4	Chirurgie	20
1.1.7.5	Autologe Stammzelltransplantation	20
1.2	Zielsetzung und Fragestellung.....	22
2	Materialien und Methoden	24

2.1	Patienten	24
2.2	Ganzkörper-MRT Protokoll-Anordnung	25
2.3	DWI Bildanalyse	28
2.4	ADC-Messverfahren	32
2.5	Labordaten	33
2.6	Statistische Analysen.....	34
3	Ergebnisse.....	35
3.1	Labordaten und klinische Daten	35
3.2	Bildgebungsdaten	36
4	Diskussion	38
4.1	Allgemein.....	38
4.2	Studieneinschränkungen	42
5	Zusammenfassung	44
6	Abbildungsverzeichnis	45
7	Tabellenverzeichnis	47
8	Abkürzungsverzeichnis.....	48
9	Literaturverzeichnis.....	50
10	Danksagung	56
11	Curriculum vitae.....	57

1 Einleitung

1.1 Plasmozytom

1.1.1 Definition

Der Begriff „Multiples Myelom“ (MM) (syn. Plasmozytom oder Morbus Kahler) bezeichnet eine maligne Erkrankung des Knochenmarks. Dabei kommt es zu einer bösartigen Vermehrung und Entartung der Plasmazellen aus der Gruppe der Non-Hodgkin-Lymphome. Charakteristisch sind multiple Tumorherde im Knochenmark bzw. Osteolysen. Die Plasmazellen sind Zellen des Immunsystems und dienen der Produktion und Sekretion von Antikörpern (Immunglobuline oder Immunoglobuline).

Die veränderten Plasmazellen produzieren Antikörper oder Antikörper-Bruchstücke (Paraproteine) und werden als monoklonale Proteine bezeichnet. Die Paraprotein-Produktion unterdrückt die Bildung normaler Antikörper, wodurch der Patient infektionsanfälliger wird. Eine große Anzahl weiterer Symptome kann auftreten.

1.1.2 Epidemiologie

Das Multiple Myelom (MM) ist das zweithäufigste (10 % bis 15 %) hämatologische Malignom und repräsentiert 1 % alle bösartige Erkrankungen [1-3]. Es ist für 15 % bis 20 % der Todesfälle durch hämatologische Malignome und etwa 2 % aller Todesfälle durch Krebs verantwortlich [1, 4-6]. In Deutschland beträgt die Häufigkeit des Plasmozytoms etwa 3-4 Neuerkrankungen pro 100.000 Einwohner. Das Verhältnis von erkrankten Männern zu Frauen beträgt 3:2. Die Häufigkeit des Plasmozytoms steigt mit dem Alter. Das mittlere Alter zum Zeitpunkt der Diagnose liegt bei ca. 65-70 Jahren [7].

1.1.3 Ätiologie

Die veränderten Plasmazellen infiltrieren das Knochenmark und ersetzen die normale Myelopoese [1]. Allerdings sind die genauen Ursachen für das Multiple Myelom noch weitgehend unbekannt [7].

1.1.4 Symptome

1.1.4.1 Allgemeine Symptome

Am Anfang sind die meisten Patienten noch beschwerdefrei. Danach kommt es durch die Hemmung der blutbildenden Zellen im Knochenmark zu einem Mangel an gesunden roten und weißen Blutkörperchen. Die Krankheit beginnt mit unspezifischen und uncharakteristischen allgemeinen Symptomen wie Knochenschmerzen, Müdigkeit, Schwäche und Kopfschmerzen. Zusätzlich kommt es durch die Hemmung der Leukozyten-Produktion zu einer gesteigerten Anfälligkeit für Infektionen.

1.1.4.2 Knochenschmerzen

Knochenschmerzen (Rücken bzw. Wirbelsäule) beginnen oft schleichend und nehmen mit der Zeit zu. Die osteolytischen Knochenläsionen können akut einsetzende starke Schmerzen verursachen. Außerdem schwächen sie den Knochen, so dass es häufig zu Knochenbrüchen oder Sinterungsfrakturen der Wirbelsäule, der Rippen oder der langen Röhrenknochen kommt, den sogenannten pathologischen Frakturen.

1.1.4.3 Hoher Kalziumgehalt und Nierenfunktionsstörung

Der von der Knochenauflösung herrührende hohe Kalziumgehalt im Blut bedingt eine vermehrte Kalziumausscheidung im Urin. Dabei nimmt das Harnvolumen mit der Zeit zu und der Körper droht auszutrocknen. Der hohe Kalziumgehalt führt auch zu Übelkeit und Erbrechen, wodurch dem Körper noch mehr Flüssigkeit entzogen wird. Bei vielen Patienten muss wegen einer Schädigung der Nierenkanälchen mit einer nachlassenden Nierenfunktion gerechnet werden.

1.1.4.4 Symptome der Anämie

Das Ausmaß der Beschwerden aufgrund der Blutbild-Veränderungen hängt von der Masse der entarteten Plasmazellen ab. Die Reifung der roten Blutkörperchen ist zuerst beeinträchtigt. Symptome der Blutarmut bzw. Anämie sind Blässe, Schwäche, Müdigkeit, Kopfschmerzen und Luftnot, insbesondere bei körperlicher Belastung.

1.1.4.5 Abfall der Leukozyten und Thrombozyten

Im weiteren Krankheitsverlauf kann es zu einem Abfall der Leukozyten (weiße Blutkörperchen) und Thrombozyten (Blutplättchen) kommen. Niedrige Leukozytenzahlen sind für eine erhöhte Infektionsrate verantwortlich. Viele Patienten leiden unter wiederholt auftretenden, überwiegend bakteriellen Infektionen. Infekte der Atemwege stehen in der frühen Erkrankungsphase im Vordergrund. Harnwegsinfekte sind typische Komplikationen einer fortgeschrittenen Erkrankung. Der Abfall der Thrombozyten führt zur Hämorrhagie.

1.1.5 Diagnose

Das Multiple Myelom kann auf unterschiedliche Weise entdeckt werden. Die häufigsten Gründe, die zur Diagnosestellung führen, sind abnormale Blut- oder Urinwerte sowie Knochenschmerzen oder -brüche. Die MGUS (Monoklonale Gammopathie unklarer Signifikanz) kann ebenfalls zur Diagnose führen. Bei einigen Patienten mit MGUS sind die abnormalen Proteinanteile im Blut nur gering erhöht, außerdem findet sich allenfalls eine geringe Plasmazellerhöhung im Knochenmark und kein Hinweis für eine Organschädigung, insbesondere von Niere, Blutbildung oder Knochen. Der Zustand der MGUS selbst ist jedoch ungefährlich und bedarf keiner Behandlung. Menschen mit MGUS haben im Vergleich zur gesunden Bevölkerung ein leicht erhöhtes Risiko ein Multiples Myelom oder eine andere bösartige Erkrankung der Leukozyten zu entwickeln. Es sollten lediglich regelmäßige Laborkontrollen erfolgen. Zur Sicherung einer Myelom-Diagnose sind mindestens zwei der nachstehenden Kriterien erforderlich.

1.1.5.1 Knochenmarkbiopsie

In einer Probe von Knochenmark (entnommen an Beckenkamm oder Brustbein) beträgt der Anteil der Plasmazellen mindestens 10 %. Diese Plasmazellen sind im Allgemeinen monoklonal (aus einer einzigen entarteten Zelle entstanden) [7].

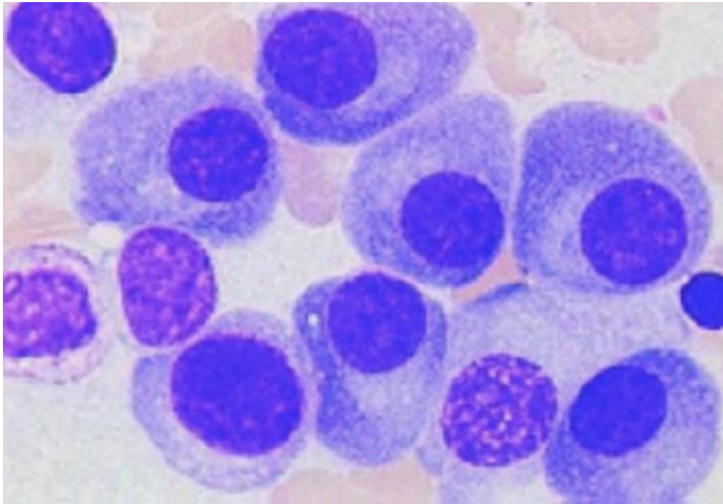


Abbildung1:Knochenmarkzytologie beim Multiplen Myelom. Detailaufnahme von einkernigen Plasmazellen (onkodin.de)

Durch eine Biopsie wird ein Plasmazell-Tumor (Plasmozytom) innerhalb (ossär) oder außerhalb (extramedullär) eines Knochens nachgewiesen. Ein einzelner Plasmazell-Tumor (solitäres Plasmozytom) wird bei Patienten vermutet, bei denen der Anteil der Tumorzellen mehr als 10 % der gesamten Knochenmarkzellen beträgt.

1.1.5.2 Serum-Elektrophorese

Die Diagnose eines Multiplen Myeloms kann gestellt wenn

- im Blut über 3 g pro 100 ml Paraproteine nachweisbar sind und/oder
- Paraproteine im Urin nachweisbar sind und/oder
- Knochenverdünnungen bestehen (Nachweis von M-Protein oder Bence-Jones-Protein (BJ) in den Blut- oder Urinproben (gebildet von Plasmazellen und nachgewiesen durch ein „Protein-Elektrophorese“ genanntes Laborverfahren).

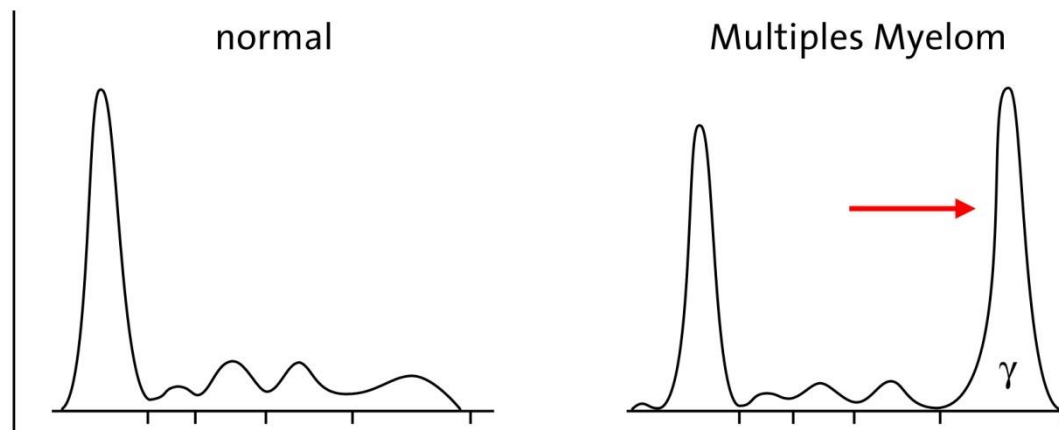


Abbildung2: Serum-Elektrophorese

1.1.5.3 Radiologische Verfahren zur Entdeckung der Osteolysen

1.1.5.3.1 Röntgenaufnahmen

Ganzkörper-Röntgenaufnahmen des gesamten Skelettsystems sind eine der diagnostischen Maßnahmen, mit denen sich osteolytische Läsionen an mindestens drei Stellen des Skelettsystems nachweisen lassen, oder in denen sich der Knochen in seiner Struktur diffus reduziert darstellt (Osteopenie/Osteoporose, d. h. verminderte Abschwächung der Röntgenstrahlen durch einen reduzierten Mineralsalzgehalt der abgebildeten Knochen). Hier ist anzumerken, dass mit der Ganzkörper-CT im Vergleich zum konventionellen Röntgen 23 % mehr Osteolysen detektiert werden [8].

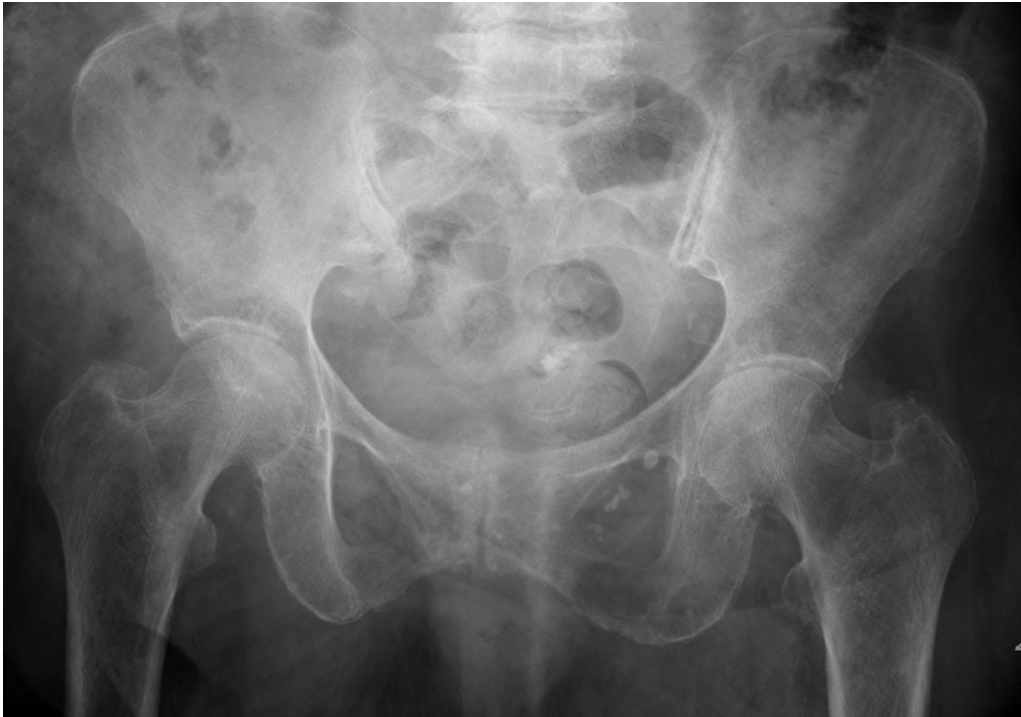

Abbildung 3: 2 cm messende Osteolyse im Bereich des unteren Schambeinastes bei einer 80-jährigen Patientin. IgG-Kappa Plasmozytom Stadium III nach Durie und Salmon ED 01/2012 (Archiv der radiologischen Abteilung, das Diak Schwäbisch Hall).

1.1.5.3.2 Ganzkörper-Computertomographie

Das Ganzkörper-Röntgen kann in der näheren Zukunft durch die Ganzkörper-low-dose-CT ersetzt werden. Sie ist schneller, empfindlicher und wird von den Patienten besser vertragen. Intramedulläre Läsionen sind in den langen Knochen als längliche Läsionen, die von Fett umgeben sind, gut erkennbar. Diffuse Knochenmarksinfiltrationen sowie intravertebrale Läsionen sind in der Whole-body computed tomography (WBCT) ohne Spongiosadestruktion schwer zu erkennen[9].

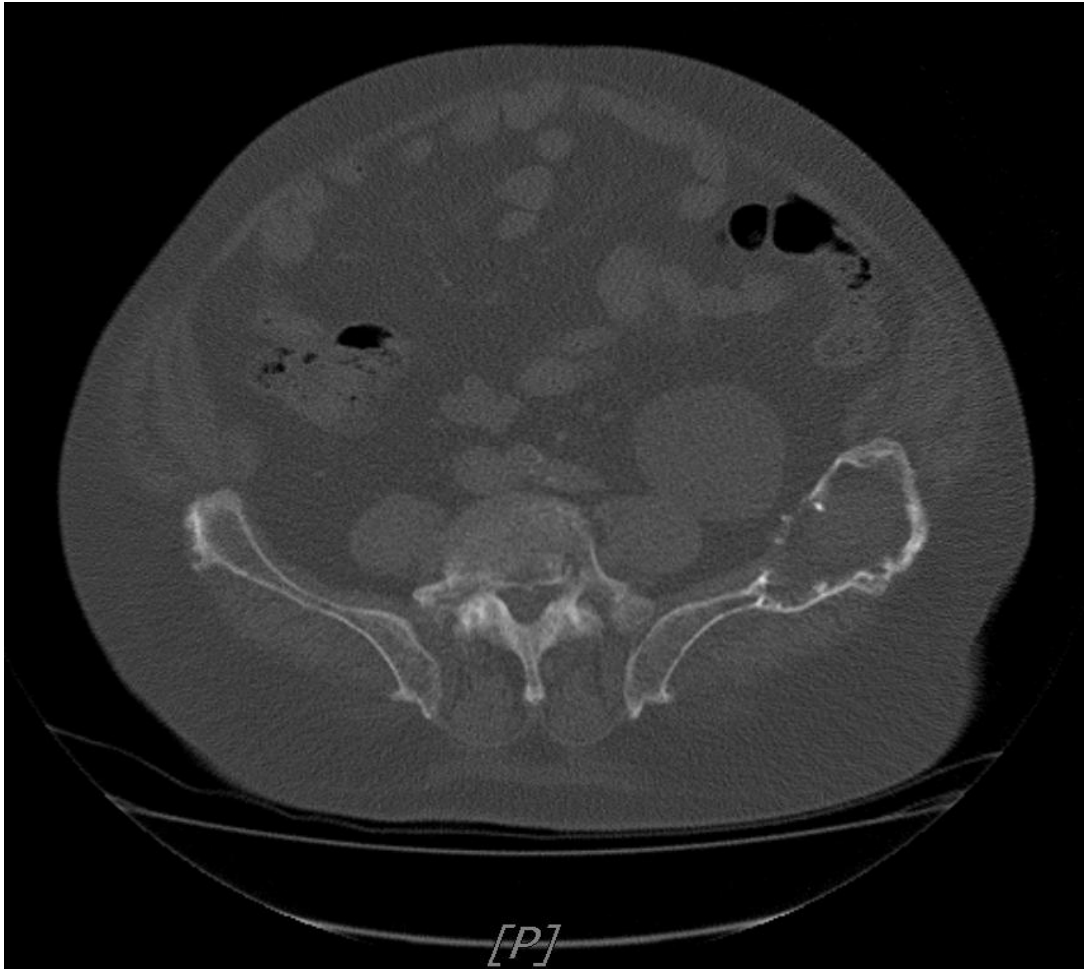


Abbildung4: Große Osteolyse im linken Os Ileum mit Weichteilkomponente bei einem 83 jährigen Patienten. Bekannt ist ein IgG-Kappa Plasmozytom (Stadium III a nach Durie und Salmon, ED 08/2010 (Archiv der radiologischen Abteilung, das Diak Schwäbisch Hall).

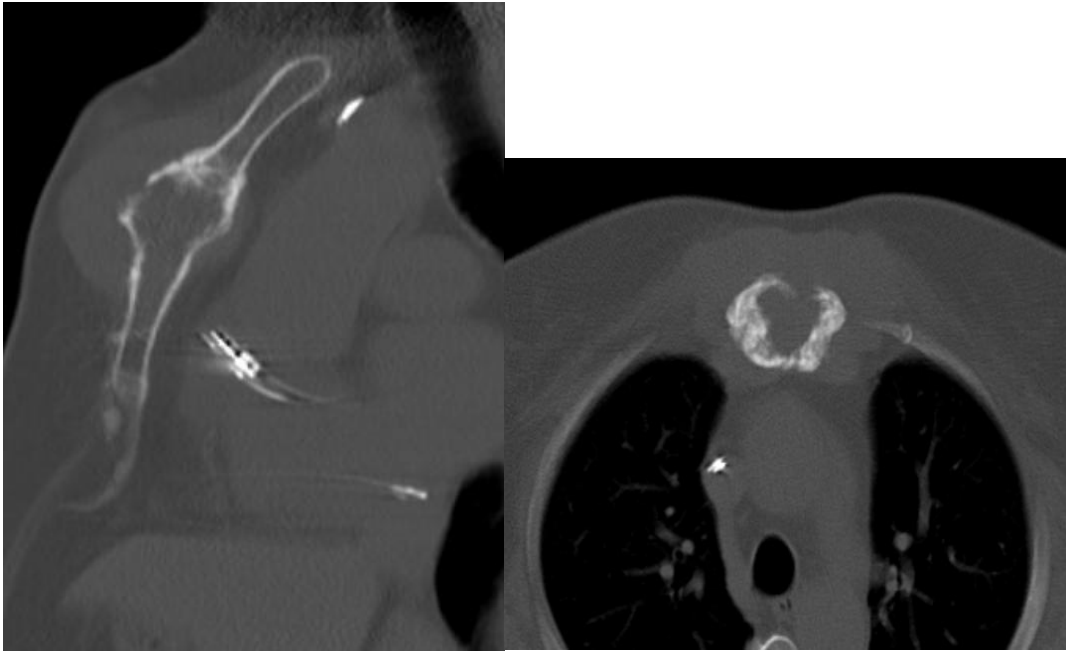


Abb. 5a:

Abb. 5b:

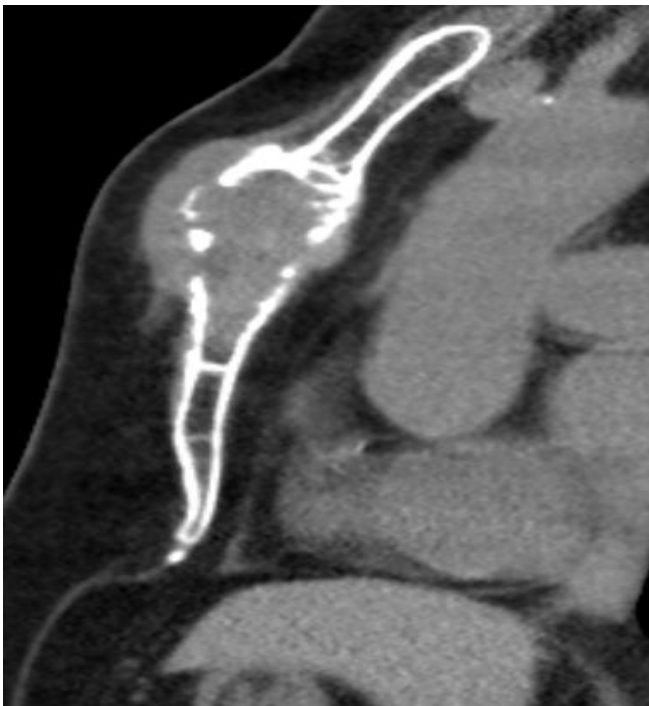

Abb. C:

Figure 5 a, b und c: Große Sternumosteolyse mit paraossärem Wachstum bei einer 74 jährigen Patientin mit Lambda-Leichtkettenplasmozytom Stadium IIa nach Durie und Salmon, ED 02/2011 (Archiv der radiologischen Abteilung, das Diak Schwäbisch Hall). A u. b im Knochenfenster und c im Weichteilfenster.

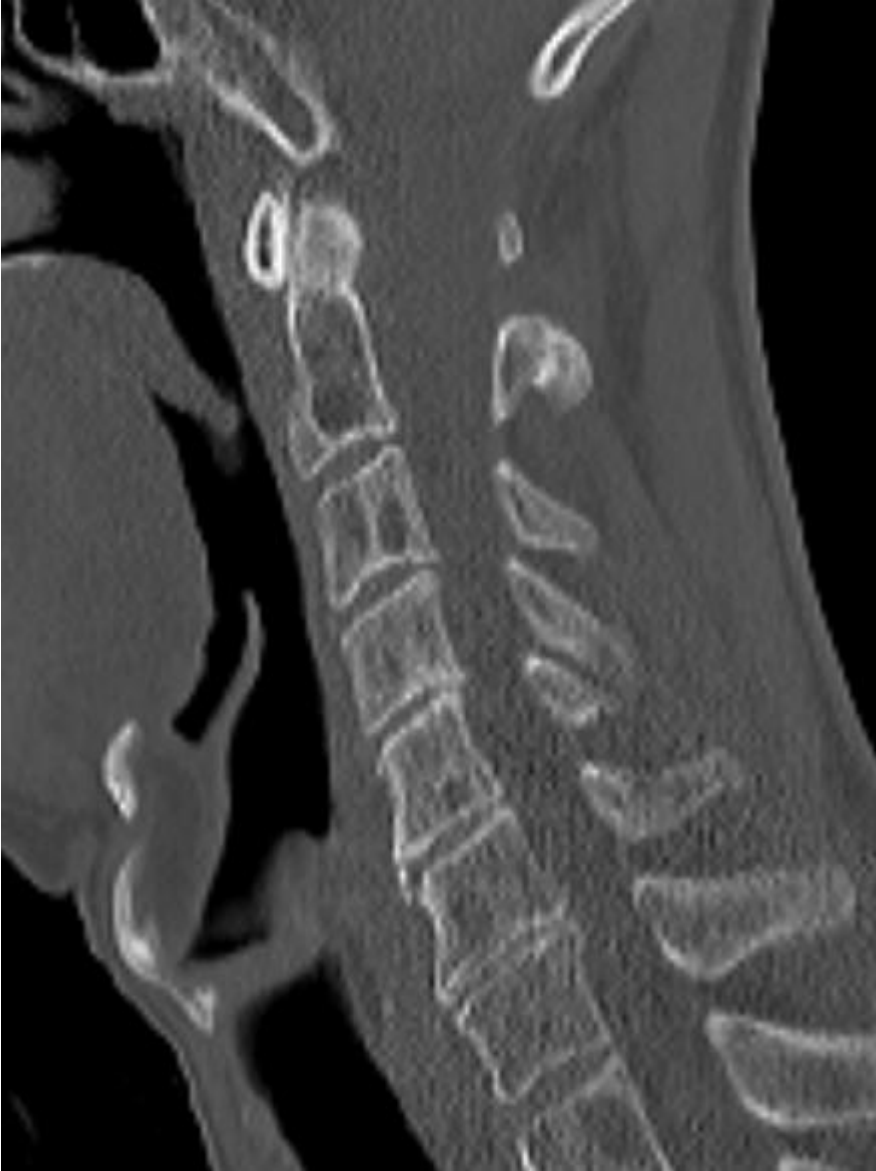

Abbildung6: Diffuse feine Skelettosteolysen bei einem 65 jährigen Patient mit IgG-Kappa Plasmozytom ED 06/2013 (Archiv der radiologischen Abteilung, das Diak Schwäbisch Hall).

1.1.5.3.3 Kernspintomografie

Die Osteolysen des Skeletts sind eine schwere Komplikation des multiplen Myeloms, die zur Destruktion des Skeletts führen können. Das konventionelle Röntgen bleibt bei Patienten mit Myelom der Goldstandard für die Beurteilung der Knochenmarkerkrankung. Allerdings wird die Ganzkörper-Magnetresonanztomographie (MRT) bei Patienten mit negativem Befund bei konventioneller Röntgendiagnostik empfohlen. Sie sollte als Teil des Stagings bei allen Patienten mit einem solitären Plasmozytom des Knochens durchgeführt werden [10].

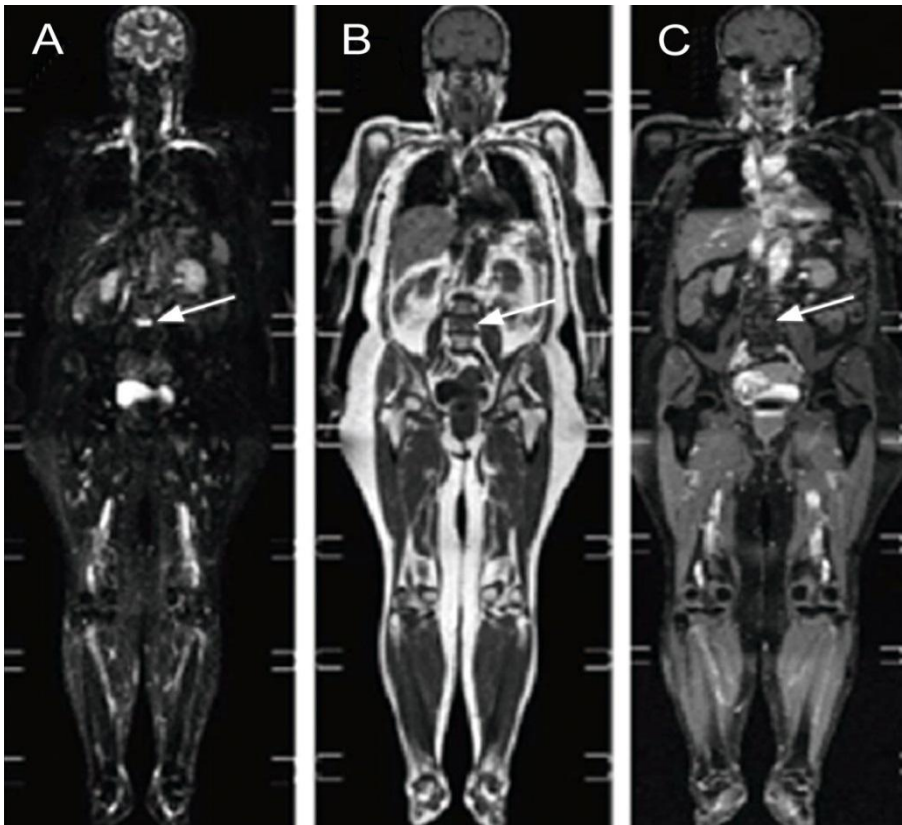


Abbildung7: Ganzkörper-Magnetresonanztomographie: Short Tau-Inversion-Recovery-Sequenz (STIR) (A), T1-gewichtetes Bild (B) und T1-gewichtetes Bild mit Fettunterdrückung nach Kontrastmittelgabe (C), die knöcherne Läsion in L4 (Pfeile) entspricht einer ossären Myelom-Manifestation.

1.1.5.3.4 PET-CT

Im PET oder PET-CT lassen sich diffuse Knochenmarksinfiltrationen nicht darstellen. Allerdings können die Methoden nützlich für die Beurteilung des Therapie-Ansprechens bei solitären oder multiplen Plasmazelltumoren sein, bei denen vor der Behandlung eine hohe FDG-Aufnahme besteht (Fluor-deoxyglucose) [9]. PET / CT mit ^{11}C -Methionin ist hilfreich beim Rezidiv eines aktiven Multiplen Myeloms [11].

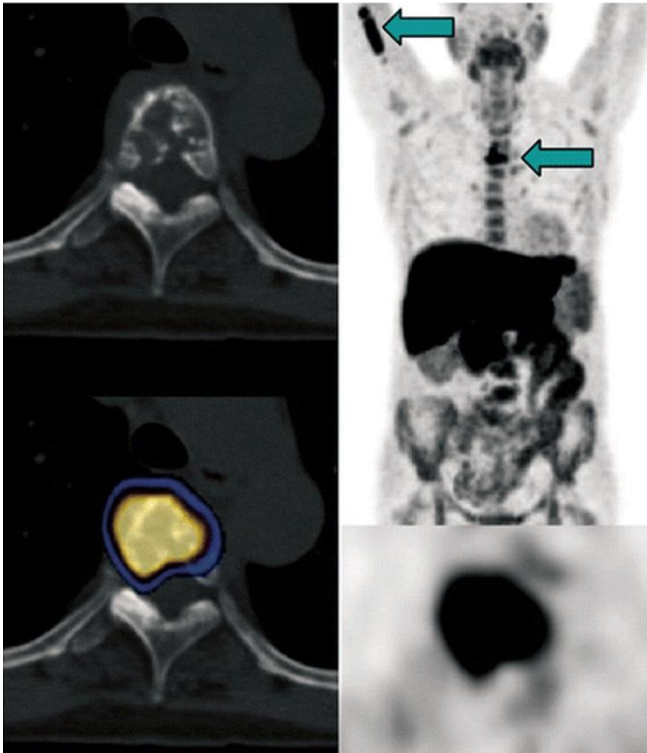


Abbildung 8: 66-jährige Frau mit Multiple Myelom. Links oben: CT-Scan, links unten: PET / CT-Scan. Rechts: MIP. Rechts unten: PET-Scan. [11].

Der CT-Scan zeigt im Brustwirbelkörper 5 multiple Läsionen, die für das Multiple Myelom typisch sind, während die axiale und koronare PET-CT eine stark erhöhte ^{11}C -Methionin-Aufnahme zeigen (Pfeil nach rechts in der Maximum Intensity Projection). Zusätzliche Läsionen mit erhöhter ^{11}C -Methionin-Aufnahme sind in der rechten Oberarmwelle zu erkennen (linker Pfeil in der Maximum Intensity Projection) [11].

1.1.6 Stadieneinteilung

Das Durie und Salmon Plus-Staging-System unterteilt das Multiple Myelom in die Stadien IA bis IIIB. Die Stadienzuordnung erfolgt entsprechend des Grades des Knochenmarkbefalls und wird mittels Magnetresonanztomografie (MRT) oder Positronenemissionstomografie (PET) nachgewiesen.

Wenn bei einem Patienten die Diagnose Multiples Myelom gestellt wird, ist es wichtig, das Stadium der Krankheit festzustellen. 1975 wurde von Durie und Salmon ein Stadieneinteilungssystem entwickelt, welches die wesentlichen klinischen Parameter in Korrelation zur gemessenen Myelomzellmasse (Gesamtzahl von Myelomzellen im Körper) berücksichtigt.

<u>Stadium I</u>	<u>Stadium II</u>	<u>Stadium III</u>
1) Hb > 10 g/dl	weder zu I o. III passend	1) Hb < 8,5 g/dl
2) Serum-Ca-Wert normal		2) Serum-Ca-Wert erhöht
3) Röntgen normales Skelett o. nur eine osteolyt. Läsion		3) Fortgeschrittene Knochenveränderungen
4) IgG < 5 g/dl IgA < 3 g/dl BJ i.U. < 4g/24 h		4) IgG > 7 g/dl IgA > 5 g/dl BJ i.U. > 12g/24 h
<u>alle 4 Kriterien</u>		<u>eines der Kriterien reicht</u>
	A: Kreatinin < 2 mg/dl B: Kreatinin > 2 mg/dl	

Tabelle 1: Plasmozytom-Stadium.

Bei Multiplen Myelomen werden fünf verschiedene Infiltrationsmuster unterschieden:

1. Normale Konfiguration des Knochenmarks,
2. fokale Läsionen,
3. homogene und diffuse Infiltration,
4. Kombination diffuse und fokale Infiltration und
5. "salt- and pepper" Zeichen mit inhomogenem Knochenmark und multiplen Fettinseln [12].

1.1.7 Therapie

Nach den aktuellen Empfehlungen der 'Deutsche Krebshilfe' stehen zur Behandlung von Patienten mit Multiplem Myelom folgende Therapieoptionen zur Verfügung:

- 1.1.7.1. Medikamentöse Therapie
- 1.1.7.2. Chemotherapie
- 1.1.7.3. Bestrahlung
- 1.1.7.4. Chirurgische Maßnahmen
- 1.1.7.5. Stammzell-Transplantation

1.1.7.1 Medikamentöse Therapie

Das Hauptziel ist die vollständige Rückbildung der Tumorzellen aber leider kann dieses Ziel nicht operativ erreicht werden. Zusammenfassend gibt es heutzutage mehrere Medikamente als: Thalidomid, Lenalidomid oder Bortezomib.[13] Das wird später in unsere Studie gezeigt.

1.1.7.2 Chemotherapie

Bei der traditionellen Chemotherapie zur Behandlung des Multiplen Myeloms werden folgende Medikamente eingesetzt[14]: Melphalan, Vincristin, Cyclophosphamid, Etoposid, Doxorubicin und Bendamustin. Kombination dieser Medikamente sind wirksamer als jedeseinzelne Arzneimittel. Oft werden diese Medikamente mit anderen Medikamenten wie Kortikosteroiden oder immun-

modulierenden Mitteln kombiniert. Kortikosteroide, wie Dexamethason und Prednison, können allein oder in Kombination mit anderen Medikamenten ein Teil der Behandlung sein. Immunmodulierende Mittel wie Thalidomid, Lenalidomid und Pomalidomid werden ebenfalls verwendet. Hinzu kommen Proteasom-Inhibitoren, wie z. B. Bortezomib oder Carfilzomib als neueste Entwicklung.

1.1.7.3 Strahlentherapie

Die Bestrahlung kommt bei solitären Osteolysen infrage. Auch wenn Multiple Myelome nicht auf eine Chemotherapie ansprechen, wird bestrahlt.

1.1.7.4 Chirurgie

In seltenen Fällen werden einzelne Plasmozytomherde operativ entfernt. Die chirurgischen Maßnahmen sind vor allem bei einer Lähmung durch eine Kompression des Rückenmarks indiziert. Zusätzlich kann eine Behandlung der WK-Fraktur mit der Plattenosteosynthese erfolgen.

1.1.7.5 Autologe Stammzelltransplantation

Die Transplantation von Blutstammzellen wird zur Behandlung des Multiplen Myeloms eingesetzt. Sie beinhaltet eine Hochdosis-Chemotherapie, typischerweise mit Melphalan. Die Behandlung ist so aggressiv, dass das gesamte Knochenmark des Patienten zerstört wird. Daher ist nach Gabe dieses Medikaments eine Unterstützung der normalen Blutbildung durch eine Stammzelltransplantation notwendig. Ohne Knochenmark wäre das Immunsystem funktionsuntüchtig und es könnten keine neuen Blutzellen mehr produziert werden. Der Patient wäre dann nicht mehr lebensfähig. Die Stammzelltransplantation ersetzt das zerstörte Knochenmark und rettet so den Patienten. Das Ziel dieses Verfahrens ist, durch die Zerstörung des Knochenmarks auch alle bösartigen Myelomzellen zu vernichten. Die transplantierten Blutstammzellen werden einem HLA-identischen (allogene Transplantation) Spender oder dem Patienten selbst (autologe Transplantation) entnommen [15].

1.2 Zielsetzung und Fragestellung

Das Ziel unserer Studie ist die Abschätzung der Durchführbarkeit einer diffusionsgewichteten Ganzkörper-MRT (DWI) für eine kurzfristige Auswertung des Ansprechens auf neue Therapieverfahren bei Patienten mit Multiplem Myelom unter Einsatz einer „single-shot echo-planar-imaging DWI-Sequenz“ mit "Stejskal-Tanner diffusion encoding scheme and spectral fatsuppression".

Allgemein

Heutzutage sind Ganzkörper-MRT-Untersuchungen mit konventionellen Sequenzen weit verbreitet. Sie werden zunehmend als alternative Technik zu CT oder PET/CT für eine umfassende Tumorbeurteilung bei vielen malignen Erkrankungen eingesetzt[16, 17].

Des Weiteren ist die diffusionsgewichtete (DWI) MRT zu einer konstanten Ergänzung der morphologischen Bildgebung geworden. Ihre Rolle wurde schon ausgiebig untersucht, besonders in Verbindung mit neuroradiologischen Erkrankungen, aber zunehmend auch bei anderen Tumoren.

Mit dem Aufkommen der Ganzkörper (Whole-Body)-DW-MRT, haben sich die Möglichkeiten der Diagnose und des Stagings von malignen Erkrankungen unter Verwendung der funktionellen Bildgebung stark erweitert, entweder als Ergänzung oder sogar als Ersatz der konventionellen Techniken.

Noch wichtiger ist es, die Rolle solcher Techniken für die Evaluation des Ansprechens auf Therapien zu definieren.

Besonders Tumoren mit einem hohen Nukleus-zu-Zytoplasma-Verhältnis, die aus dicht gepackten Zellen bestehen, sind für eine genaue kurzfristige Bewertung durch die DW-MRT geeignet..

Diese Technik, die nicht-invasiv ist und ohne exogene Kontrastmittel auskommt, zeigt die Charakteristiken der geweblichen Feinstruktur und architektonischen Organisation. Wegen der hohen Zellzahl bzw. Zellkonzentration und dem hohen Nukleus-zu-Zytoplasma-Verhältnis führt die Knochenmarksinfiltration durch Multiple Myelome in diffusionsgewichteten Aufnahmen zu einer relativ hohen

Signalintensität. Dies ermöglicht eine zuverlässige Erkennung von frühen Strukturveränderungen, wie zellulären Membranzusammenbrüchen und beginnenden Zellnekrosen.

Mehrere Studien haben schon die Bedeutung der Ganzkörper-DWI besonders für das Staging anderer Tumorerkrankungen dokumentiert [18-22].

Die DWI ist eine praktikable Methode, die die Beurteilung der Metastasierung bei routinemäßigen MRT-Untersuchungen verbessert [20].

Heute wird die Bewertung des Ansprechens der Therapie bei Patienten mit Multiplem Myelom generell mit Hilfe von üblichen hämatologischen Parametern vervollständigt. Diese Strategie ist sehr effizient und ermöglicht eine zuverlässige Überwachung dieser Patienten.

Dennoch gibt es einige Einschränkungen dieser Methode, die sich allein auf einen hämatologischen Parameter stützt, wie zum Beispiel bei nichtsekretorischen, hyposekretorischen und insbesondere extramedullären Multiplen Myelomen. Darüber hinaus können medulläre und extramedulläre Erkrankungen verschiedene Behandlungsreaktionen zeigen.

Der zusätzliche Einsatz von hochempfindlicher Bildgebung und Quantifizierungs-Techniken, zum Beispiel mit Hilfe der DWI, verstärkt das Vertrauen in das Ansprechen auf die Behandlung.

Unsere Studie ist nach bestem Wissen die Erste, in der die Rolle der WB-DW-MRT bei der Überwachung des Therapieansprechens bewertet wird, sowohl bei Knochenmarkdefekten als auch bei extramedullären Manifestationen beim Multiplen Myelom. Hierzu wurde die Ansprechkinetik dieser Läsionen im Vergleich zu Standardblutwerten untersucht.

2 Materialien und Methoden

2.1 Patienten

Die Durchführung dieser Studie wurde von der Ethikkommission der medizinischen Fakultät der Eberhard-Karls-Universität Tübingen genehmigt. Alle Patienten gaben ihr schriftliches Einverständnis.

Folgende Patienten waren geeignet: Erwachsene mit histologisch und hämatologisch gesichertem behandlungsbedürftigen Multiplen Myelom Stadium III (gemäß der Salmon & Durie Einteilung - 1975) [23].

Von der Studie ausgeschlossen waren: Patienten mit anderen malignen oder hämatologischen Erkrankungen, mit Kontraindikationen für die MRT wie Klaustrophobie oder implantierten Schrittmachern, oder Patienten, die eine Beteiligung an dieser Studie ablehnten.

Zwischen März 2009 und Januar 2010 nahmen 12 Patienten (9 Männer und 3 Frauen (Alter 54-79 Jahre, mittleres Alter 61,4 Jahre), die den Einschlusskriterien entsprachen, an der Studie teil. Zum Ausgangszeitpunkt und ungefähr 3 Wochen (durchschnittlich 23 Tage, von 8-37 Tagen) nach Beginn der Therapie wurden eine WB-DW-MRT und eine hämatologische Untersuchung durchgeführt. Dabei wurden die bildgebenden Untersuchungen im Durchschnitt innerhalb von 8 Tagen nach der Labordiagnostik durchgeführt.

Kein Patient hatte eine Strahlentherapie direkt an oder an den angrenzenden Skelettabschnitten erhalten, die im MRT untersucht wurden. Folgende

Myelomtypen wurden diagnostiziert:

- IgG kappa (n=3),
- IgG lambda (n=2),
- IgA lambda (n=2),
- Bence-Jones sekretierendes Myelom (n=3) und
- nichtsekretierendes Myelom (n=2).

2.2 Ganzkörper-MRT Protokoll-Anordnung

Die Untersuchungen wurden mit einem 1,5-T MR-Scanner (Magnetom AVANTO, Siemens Healthcare, Erlangen, Deutschland), mit hoch-gradienter Leistung (Amplitude 40mT/m; slew rate 170mT x m⁻¹/ms) vorgenommen. Der MR-Scanner wurde mit einer Total Imaging Matrix (TIM) ausgestattet, die es ermöglicht, bis zu 76 Oberflächenspulenelemente miteinander zu verbinden und bis zu 18 davon für ein vorgegebenes Field of view (FOV) zu verwenden.

Die Patienten wurden auf dem Rücken und mit dem Kopf voran in der Öffnung/Gantry gelagert, mit 5 Sets von phasengeordneten Oberflächenspulen, die gleichzeitig Kopf, Nacken, Brust, Abdomen und Becken bis zum oberen Rand der Hüften bedeckten. Die Wirbelsäulenspulen waren im Lagerungstisch integriert.

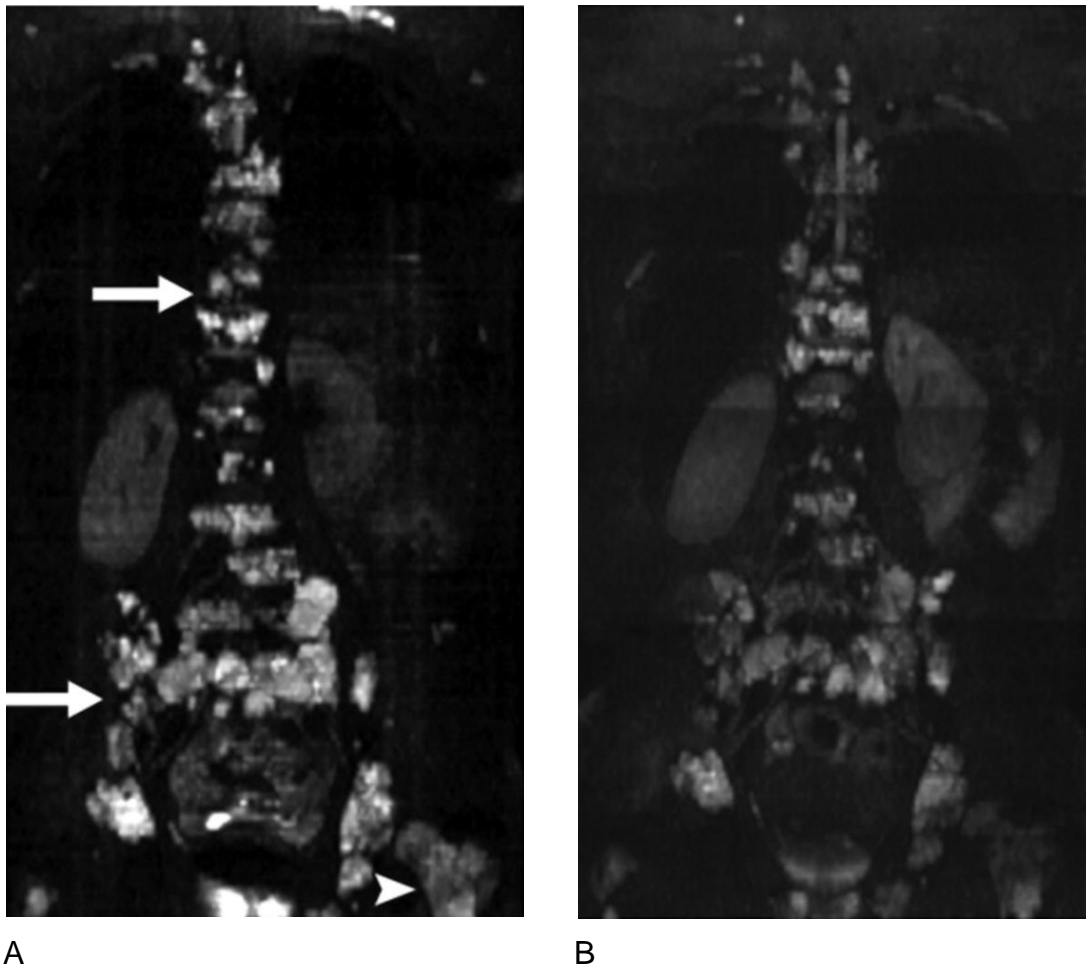


Abbildung9: 49 jähriger, männlicher Patient mit Bence-Jones multiplem Myelom. Der Patient hatte frühere Therapien. Zu der Zeit, als die MR-Untersuchung angefertigt wurde, waren die leicht-Ketten (M-Gradient) noch im Normbereich. Sein Allgemeinzustand verschlechterte sich jedoch. Es bestand der Verdacht auf ein Rezidiv eines nichtsekretorischen Myeloms.

A: In der Bildgebung des Ganzkörper-MRT ($b\text{-value} = 800\text{s/mm}^2$) wurden sowohl extramedulläre Tumormassen als auch eine medulläre Beteiligung gefunden. In der proximalen Knochenmarkshöhle im linken Femur ist eine deutlich eingeschränkte Wasserdiffusion (Pfeilspitze) sichtbar, wie auch sonst ubiquitär entlang des Achsenskeletts (Pfeile).

B: Drei Wochen später zeigte sich in der koronaren Sequenz eine moderate Reduktion der Signalintensität in den DWI-Sequenzen. Diese wurde verursacht

durch einen 58,5 %igen Anstieg der Wasserdiffusität, beurteilt durch ADC-Messungen.

Unser Ganzkörper-DW-MR-Protokoll bestand aus koronaren T1-gewichteten SE- und Fettsättigung T2-w STIR-Sequenzen, gefolgt von einer Ganzkörper-single-shot-spin-echo echo-planar DWI mit Stejskal-Tanner-diffusion mit spektralselektiver Fettsättigung. T1-gewichtete Spin-Echo Aufnahmen wurden mit folgenden Parametern angefertigt: TR/TE 490/11; Anzahl der erfassten Signale 6; Matrix 192 x 256, field of view (FOV) 320 x 320mm; und Schichtdicke 5mm.

Die STIR-Aufnahmen wurden mit folgenden Parametern angefertigt: 7020/87; inversion time 150 ms; echo trainlength 15; durchschnittlich 4; Matrix 192 x 256; field of view 320 x 320mm und Schichtdicke 5mm.

Die Patienten wurden angewiesen, während der gesamten Untersuchung regelmäßig zu atmen. Drei b-Werte, 50, 400 und 800 s/mm², wurden verwendet.

Die DWI wurde transversal durchgeführt. Sequenzparameter war 4500/49; durchschnittlich 4 mit drei Messungen; Matrix 117 x 192; FOV 324 x 399mm, Schichtdicke 4mm ohne Abstand zwischen den Schichten. FOV wurde zum Erzeugen mehrerer DWI und 3D MIP (maximum-intensity-projection) Rekonstruktion fixiert. Die resultierende Voxelgröße betrug 2,8 x 2,1 x 4mm.

Das ADC-Mapping wurde unter Berücksichtigung aller drei b-Werte und Annahme eines linearen Signalabfalls durch die MR-Software automatisch erzeugt.

Der niedrigste b-Wert von 50 s/mm² (anstatt 0) wurde gewählt, um Signale von Gefäßen zu unterdrücken, und auch um Perfusionseffekte zu reduzieren.

Der höchste b-Wert wurde auf 800 s/mm² gesetzt, um die Differenzierung der Läsionen zum normalen Gewebe zu erhöhen, aber ohne Abnahme der Auflösung aufgrund der unzureichenden Signal-Rausch-Verhältnisse (SNR) bei sehr hohen b-Werten. In allen Fällen durften die Patienten frei atmen; jedoch konnte die Atem-Triggerung zur Besserung der DWI-Bildqualität in Höhe des

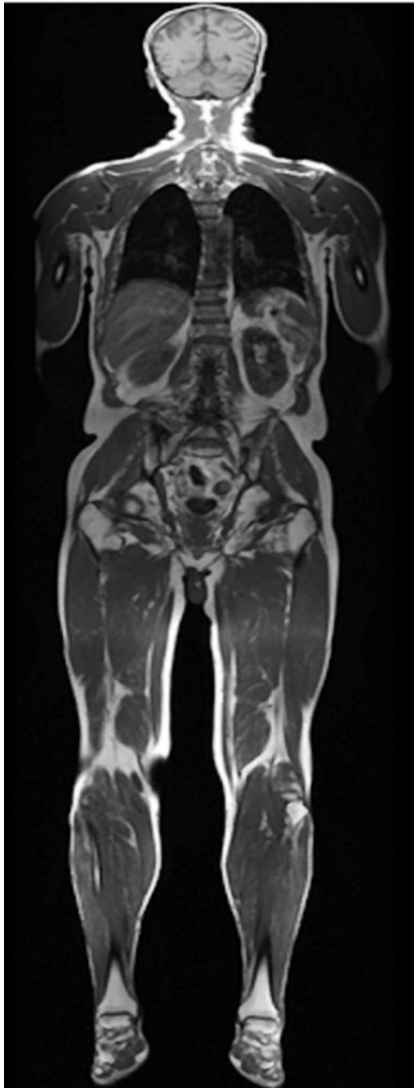Oberbauchs eingesetzt. Zur Erhöhung der Gesamtbildqualität kann die DWI-Sequenz mit einer Inversion-Recovery-Fett-Suppression-Sequenz kombiniert werden, vor allem für Kopf, Nacken und die unteren Extremitäten. Die Kombination ist wichtig, um den Verlust des SNR (Signal-Rausch-Verhältnis) zu kompensieren. Um die Gesamtscanzeit in dieser Patientengruppe so gering wie möglich zu halten, wurde die spektrale Fettunterdrückung angewendet. Jede Messung bestand aus 30 Schichten; Messzeit für jede Messung war 1 Minute 26 Sekunden. Je nach der Körperlänge des Patienten lag die gesamte Abbildungszeit im Bereich von 20-35 Minuten. Automatisiertes Shimming wurde für jeden Schritt durchgeführt.

Die parallele Bildgebung (generalised autocalibrating partially parallel acquisition) und ein paralleler Beschleunigungsfaktor von 2 wurden verwendet, um die Echozeit (TE) zu verkürzen, und die Erfassungszeit und die Bildverzerrung infolge der magnetischen Suszeptibilität zu reduzieren.

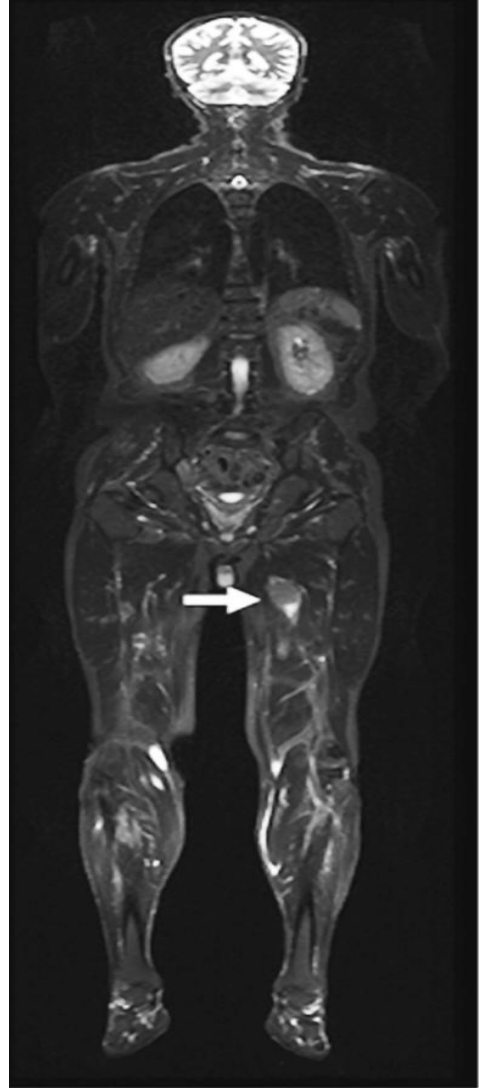
2.3 DWI Bildanalyse

Die axialen DWI-Aufnahmen wurden prospektiv von zwei Radiologen beurteilt, die 8 beziehungsweise 17 Jahre Erfahrung in der Körper MR-Bildgebung besaßen. Die Radiologen kannten die Diagnose der Patienten, nicht aber die hämatologischen Daten und die Art der Therapie. Das Erkennen der Läsionen erfolgte durch T1-gewichtete sowie STIR-Aufnahmen und anschließende diffusionsgewichtete ($b=50 \text{ s/mm}^2$) Aufnahmen. Dennoch wurden $b = 400$ und $b = 800$ Aufnahmen ebenfalls sorgfältig begutachtet, um keine extramedulläre Mitbeteiligung zu übersehen, die eventuell durch normales umgebendes Gewebe mit einem T2 shine-through Effekt maskiert worden wären.

Alle Läsionen wurden in die Reaktionsänderung/Entwicklungen einbezogen. Für eine genaue Beurteilung wurden jedoch nur Läsionen ab einer Größe von 2 cm berücksichtigt, um Artefakte wie den Partialvolumen-Effekt, insbesondere auf dem ADC-Mapping zu vermeiden.



A

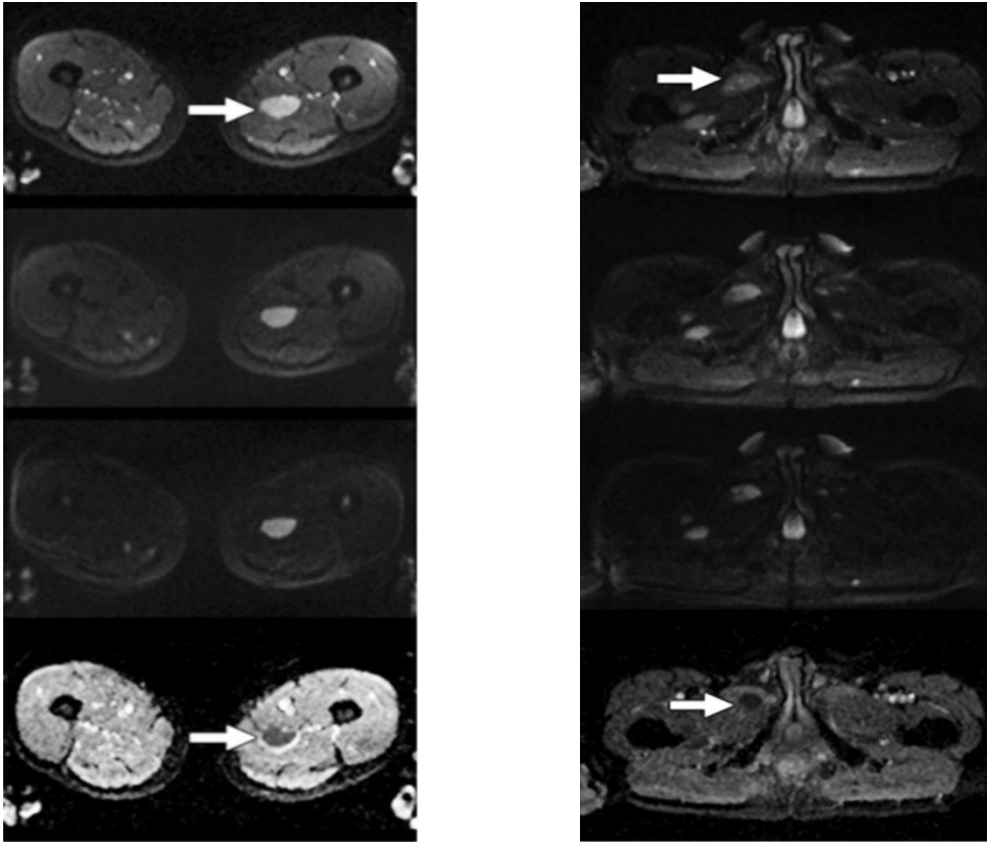


B

Abbildung 10: Initiale Staginguntersuchung eines 54jährigen männlichen Patienten mit bekanntem IgG-kappa Multiplen Myelom

A: Die koronare T1-gewichtete-Ganzkörper-Sequenz zeigt das Knochenmark am besten.

B: Die koronare T2-gewichtete-Ganzkörper-Sequenz mit Fettsättigung zeigt multiple Läsionen mit Masseneffekt (größte Läsion siehe Pfeil) und ein Ödem des umgebenden Weichteilgewebes.



C

D

Abb. 10 C und D: Fortsetzung

Auf den Tafeln C und D sind die Ergebnisse der diffusionsgewichteten Aufnahmen in Höhe der linken Hüfte (Abb. 10 C) und unter dem linken Hüftgelenk (Abb. 10 D) dargestellt. Von oben nach unten wurden der niedrigste, mittlere und höchste b-Wert und das korrespondierende ADC-Mapping dargestellt. Verglichen mit dem umgebenden Muskelgewebe sind auf beiden Tafeln die Tumorknoten aufgrund verminderter Wasserdiffusivität durch erhöhten Kontrast charakterisiert, besonders bei hohen b-Werten (man beachte die leicht unterschiedlichen Fenstereinstellungen der Aufnahmen). Auf dem ADC-Mapping sind die Tumoren durch eine stark eingeschränkte Diffusion gekennzeichnet (geringere Signalintensität). Bei einer zeitnahen Kontrolle waren diese Läsionen fast vollständig verschwunden.

Tabelle 2: Verlauf der MRT und Labordaten zu Studienbeginn und Follow-Up.

TABLE II: Individual Course of MRI and Laboratory Data at Baseline and Follow-Up

Patient No.	Age (y)	Sex	Outcome	Multiple Myeloma Type	No. of Lesions	Baseline				Follow-up			
						T1-Weighted	STIR	ADC	M-Protein (mg/dL)	T1-Weighted	STIR	ADC	M-Protein (mg/dL)
1	57	M	Responder	IgA	3	172.4 ± 48.7	139.2 ± 54.4	0.589 ± 0.239	2430	187.8 ± 48.6 (8.9)	224.1 ± 85.6 (61.0)	0.790 ± 0.316 (34.0)	272 (-88.8)
2	79	M	Responder	IgG λ	4	119.3 ± 18.3	133.1 ± 23.4	0.734 ± 0.164	4450	120.7 ± 20.0 (1.2)	122.3 ± 27.3 (-8.1)	0.798 ± 0.252 (8.7)	2860 (-35.7)
3	73	M	Responder	Bence-Jones λ	4	109.1 ± 28.7	66.5 ± 25.9	0.751 ± 0.115	2730 ^a	108.1 ± 31.1 (-0.9)	75.1 ± 32.7 (13.0)	0.990 ± 0.340 (31.8)	943 ^a (-65.5)
4	54	M	Responder	IgG κ	5	140.6 ± 29.7	155.9 ± 44.2	0.868 ± 0.179	6430	127.8 ± 21.7 (-9.1)	256.9 ± 41.3 (64.8)	1.235 ± 0.254 (42.3)	4250 (-33.9)
5	54	M	Nonresponder	IgG κ	3	171.3 ± 11.5	123.2 ± 14.4	0.652 ± 0.144	2060	167.1 ± 9.6 (-2.5)	109.8 ± 10.4 (-10.8)	0.601 ± 0.181 (-7.8)	2510 (21.8)
6	66	F	Responder	IgA λ	4	ND	154.4 ± 48.9	0.711 ± 0.131	1340	ND	225.7 ± 51.0 (46.1)	1.463 ± 0.307 (105.7)	467 (-65.1)
7	62	F	Responder	IgG λ	3	156.6 ± 13.8	126.7 ± 25.7	0.616 ± 0.126	8120	146.8 ± 16.3 (-6.3)	157.7 ± 39.8 (24.2)	0.731 ± 0.155 (18.7)	5054 (-37.8)
8	75	M	Responder	Bence-Jones λ	6	171.8 ± 45.6	97.6 ± 78.4	0.715 ± 0.248	8578 ^a	162.1 ± 34.4 (-5.6)	202.3 ± 96.7 (107.2)	0.873 ± 0.394 (22.1)	3793 ^a (-55.8)
9	66	F	Death not related	IgG λ	5	ND	ND	0.543 ± 0.141	5770 ^b	ND	ND	1.689 ± 0.263 (211.3)	1710 ^b (-70.4)
10	49	M	Responder	Nonsecretory	7	125.4 ± 27.3	90.6 ± 49.7	0.707 ± 0.225	ND	112.2 ± 29.8 (-10.5)	133.3 ± 69.6 (47.2)	1.120 ± 0.227 (58.5)	ND
11	70	M	Responder	Bence-Jones κ	7	147.5 ± 37.5	153.4 ± 62.5	0.552 ± 0.165	32.6 ^b	132.8 ± 35.5 (-9.9)	248.2 ± 137.8 (61.8)	1.282 ± 0.348 (132.4)	26.2 ^b (-19.6)
12	73	M	Responder	Nonsecretory	2	153.2 ± 11.4	175.3 ± 38.9	0.590 ± 0.048	ND	133.7 ± 11.9 (-12.7)	316.3 ± 48.1 (80.5)	0.814 ± 0.052 (38.1)	ND

Note—Data in parentheses are percentage change from baseline values. ADC = apparent diffusion coefficient, ND = no data.

^aUrine M-protein (mg/24h).

^bSerum-free light chain (mg/dL).

Aus den Zahlenwerten der beiden beurteilenden Kollegen wurde der Durchschnittswert errechnet. Wir unterscheiden in erster Linie zwischen medullärer und extramedullärer Beteiligung des Myeloms. Darüber hinaus wurden die Markläsionen je nach Ort der Herkunft eingeteilt, entweder am Körperstamm oder an den Extremitäten.

2.4 ADC-Messverfahren

Um die ADCs der Myelomläsionen zu erhalten, wurden Regions of interest (ROI) manuell auf ADC-Maps in Regionen genommen, die mit hyperintensiven medullären und extramedullären Regionen auf DWI-Aufnahmen mit $b = 800 \text{ s/mm}^2$ Werten unter Verwendung einer Workstation gezeichnet (MMWP, SIEMENS Healthcare, Erlangen, Deutschland).

Die Regions-of-interest (ROI) wurden zentral innerhalb der größten, soliden ausgedehnten Region des Tumors gelegt, um eine Volumen-Mittelwertbildung mit zystischen oder nekrotischen Zonen zu vermeiden, die die ADC-Werte hätten beeinflussen können.

Für jede Zielläsion, die als positiv auf DWI erfasst wurde, wurden die Läsionen, die die geringste Signalintensität auf ADC-Karten aufwiesen (wenigstens zwei für jede anatomische Region), identifiziert. DW-Aufnahmen mit den b -Werten von 50, 400 und 800 s/mm^2 wurden sorgfältig untersucht um sicherzustellen, dass keine Bewegung unter den drei „Traceimages“ stattgefunden hatte. Die ADC jeder Läsion wurde etwa drei Wochen nach Beginn der Therapie mit den jeweiligen Kontroll-ADCs verglichen. Die mittlere ADC innerhalb dieser ROI wurde aufgezeichnet. Ein Patient zeigte multiple muskuläre extramedulläre Myelomläsionen.

Die Patienten erhielten folgende Therapieschemata:

- Lenalidomid und Dexamethason (n=5),
- Bortezomib, Doxorubicine und Dexamethason (n=2),
- Bortezomib, Melphalan und Prednisolon (n=1),
- Lenalidomid, Cyclophosphamid und Dexamethason (n=1),
- Thalidomid, Melphalan und Prednisolon (n=2),
- Bortezomib, Cyclophosphamid und Dexamethason (n=1) und
- Cyclophosphamid (n=1).

2.5 Labordaten

Für jeden Patienten wurden die Serum- und die Urin-M-Proteine zur Zeit der Diagnose und bei jeder weiteren Kontrolluntersuchung bestimmt.

Bei zwei Patienten waren die serumfreien Leichtketten der Schlüssel-Parameter: Es handelte sich um einen Patienten mit dialysepflichtiger Niereninsuffizienz und einen Patienten mit einem oligosecretory Myelom. Die Normalwerte für hämatologische Parameter, die im Labor unseres Hauses bestimmt wurden, waren:

- IgG, 700 - 1600 mg/dL,
- IgA, 70 - 400 mg/dL,
- IgM 40 - 230 mg/dl,
- Serum-Leichtketten-lambda, 8,1 - 33.0 mg/dL und
- Leichtketten-Kappa, 3,6 - 15,9 mg/dL.

2.6 Statistische Analysen

Die Befunde/Messwerte im MRT änderten sich zwischen den Ausgangs- und Folgeuntersuchungen bei den ADC-Werten für Läsionen, die in den Extremitäten oder am Körperstamm lokalisiert waren. Mit dem Student t-Test wurde auf Signifikanz getestet. Mit dem Kolmogorov-Smirnov-Test wurde vorher auf Normalverteilung geprüft.

Die Beziehung zwischen der prozentualen Veränderung nach Therapiebeginn, den ADC-Ausgangswerten und den hämatologischen Labordaten wurde unter Verwendung des Pearson's Korrelationskoeffizienten berechnet. Die beobachteten Unterschiede wurden als statistisch signifikant betrachtet bei $p < 0,05$. Die statistischen Tests wurden mit der SPSS Software (Version 11.0) durchgeführt.

3 Ergebnisse

3.1 Labordaten und klinische Daten

Abhängig vom Myelom-Typ wurden zu Beginn der Studie bei allen Patienten bis auf zwei die Laborwerte von IgG, IgA, L-chain-lambda und L-chain-kappa einzeln oder in Kombination erhoben. Die durchschnittliche Abnahme im M-Gradienten 3 Wochen nach Beginn der Therapie betrug bei den Respondern 45,1 % (von 19,6-88,8 %). Dagegen stieg der M-Gradient bei den Nicht-Respondern um 21,8 % an.

Nimmt man den mittelfristigen klinischen Verlauf in Verbindung mit der Entwicklung der klassischen Laborparameter als Referenzstandard, dann sprachen 11 von 12 Patienten auf die Therapie an, obwohl der Grad des Ansprechens bei einem Patienten minimal war.

Alle Patienten bis auf zwei (Nr. 2 und Nr. 5) wurden über einen Zeitraum von mindestens 6 Monaten nach Beginn der Studie hämatologisch und klinisch überwacht, um das Ansprechen auf die Behandlung zu bestimmen. Beim Patienten Nr. 5 wurde eine Neueinstellung der Therapie kurz nach Beginn der ersten Therapie durchgeführt, da der Patient ein Non-Responder war. Patient Nr. 9 starb an infektiösen Komplikationen, wohingegen beim Patienten Nr. 2 die Therapie nach 2 Wochen wegen Unverträglichkeit abgebrochen wurde. Bis zu diesem Zeitpunkt hatte der Patient eine gute Therapie-Reaktion gezeigt. Die Patienten Nr. 10 und Nr. 12 zeigten einen nichtsekretorischen Tumor und mussten deshalb überwacht werden. Die Überwachung erfolgte in erster Linie mittels MRT, aber auch indirekt anhand der hämatologischen Daten. Wie später bei der Nachuntersuchung dokumentiert wurde, haben beide Patienten gut auf die Behandlung reagiert.

3.2 Bildgebungsdaten

Insgesamt 53 Läsionen bei 12 Patienten wurden zur Analyse durch DWI MRT herangezogen. Die Abbildungen 9A und B und 10A, B, C und D zeigen typische Ganzkörper-diffusionsgewichtete Bilder und ADC-Mappings, die vor und während einer spezifischen Anti-Myelomtherapie angefertigt wurden. Das durchschnittliche Basis-ADC aller Läsionen betrug $0,66 \pm 0,15 \times 10^{-3} \text{mm}^2 / \text{s}$ (von $0,58$ bis $0,86 \times 10^{-3} \text{mm}^2 / \text{s}$) (siehe Tabelle 2).

Im Kontroll-MRT, das im Mittel 23 Tage nach Therapiebeginn angefertigt wurde, zeigte sich bei den Respondern ein mittlerer ADC-Anstieg von 63,9 % (von 8,7 % bis 211,3 %), während bei den Nicht-Respondern ein durchschnittlicher Rückgang der ADC-Werte auf 7,8 % gemessen wurde. So konnten 11 Patienten als Responder hinsichtlich des klinischen mittelfristigen Erfolgs und Verlaufs der Laborparameter klassifiziert werden, wohingegen ein Patient als Nicht- Responder eingestuft wurde. Bei den Patienten mit nichtsekretorischem Myelom (Patienten Nr. 10 und Nr. 12), wurde der Verlauf der Krankheit während der Therapie sowohl kurzfristig als auch mittelfristig zusätzlich durch morphologische (Größenbestimmungen) MRT-Kriterien beurteilt. Ebenso wurden bei Patienten mit extramedullärer Beteiligung zusätzliche MRT-Untersuchungen angefertigt, die die DWI-Diagnosen bei den Kontrollen bestätigten.

Die Veränderungen der Signalintensität bei T1-gewichteten und STIR-Aufnahmen stellten sich als nicht verlässlich für eine kurzfristige Verlaufskontrolle der Behandlung heraus (Tabelle 2). Ein Vergleich der Sensitivität von Standard-MRT-Sequenzen gegenüber DWI war in dieser Arbeit jedoch nicht vorgesehen.

Die Beziehung der ADC-Werte zu den hämatologischen Parametern war bei Paraproteinämie moderat, der Korrelationskoeffizient betrug $r = -0,32$. Interessanterweise gab im Hinblick auf das Ansprechverhalten, welches auf

der Basis der ADC-Werte gemessen wurde, eine Differenz zwischen Myelomläsionen im Körperstamm (mittlerer Rückgang 54,3 %) und in den Extremitäten (durchschnittlich 99,8 %) ($p=0,037$).

4 Diskussion

4.1 Allgemein

Unsere Studie präsentiert die praktische Anwendung der DWI für das Früh-Response-Monitoring von Patienten mit Multiplem Myelom, die mittels Bortezomib, Thalidomid und Lenalidomid behandelt werden. Unsere Ergebnisse zeigen, dass die Ganzkörper-DW-MRT für eine kurzfristige Therapiekontrolle bei Patienten mit Multiplem Myelom eingesetzt werden kann, und dass die DWI-Aufnahmen auch als Ersatzmarker angewendet werden können, vergleichbar mit den standardisierten Response-Kriterien (z. B. die Laborparameter).

Eine 2013 publizierte Studie zeigte in Übereinstimmung mit unseren Ergebnissen, dass die MRT das empfindlichste nichtinvasive Bildgebungsverfahren zum Nachweis von Knochenbefall in der Wirbelsäule ist. Die MRT bietet auch relevante Informationen über den Umfang und die Art von Weichteilerkrankungen nach dem Muster der Markinfiltration (d. h. standard, fokal oder diffus). [24] Nach einer weiteren Studie ist die Ganzkörper-Bildgebungs-DW eine quantifizierbare Methode zur Beurteilung des Behandlungserfolgs bei Myelom. [25]

Die systemische Therapie bei Multiplen Myelomen unter Verwendung von modernen Medikamenten hat gute Ergebnisse gebracht, sowohl für eine initiale Induktionstherapie, die eine autologe Stammzellentransplantation nicht berücksichtigt, als auch für eine Behandlung bei rezidivierenden oder therapieresistenten Myelomen. So wurde von besseren Ansprechraten auf die Therapie berichtet. Der Grad des Ansprechens, der frühzeitig nach Einleiten der Therapie bestimmt wird, kann ein repräsentativer Prädiktor für den späteren Verlauf der Krankheit während dieser Therapie sein. In der letzten Zeit konnten in zahlreichen Studien die Ergebnisse von Transplantationen durch Gabe neuer Arzneimittel verbessert werden [26-28].

Im Besonderen wurde die Verabreichung von neuen Substanzen für Induktionstherapien ausgiebig untersucht. Das Ziel lag in der Verbesserung der Ansprechraten vor und nach Transplantationen, bzw. in der kompletten Remission und der sehr gute Teilremission, da das Ansprechen mit einem sehr guten Gesamtergebnis assoziiert ist.

Die Überwachungs-Response des Multiplen Myeloms mit von der "International Myeloma Working Group" definierten Standardkriterien basiert aktuell vor allem auf Serum- und Urin-M-Protein-Messungen. In einigen Fällen sind diese Parameter nur eingeschränkt anwendbar, z. B. bei nonsecretory Myelom-Patienten oder Patienten mit abweichenden Entwicklungen bei medullären und extramedullären Myelommanifestationen. Verschiedene radiologische Ansätze wurden von Radiologen zur Tumorbeurteilung mittels Ganzkörper-CT oder MRT empfohlen [29-31].

Die aktuellen Studien befassen sich immer mehr mit dem Nutzen der funktionellen Aufnahmetechnik im Gegensatz zur morphologischen Bildgebung, gerichtet entweder auf die Analyse von Zielläsionen oder ganzer Knochenmarksaushöhlungen [18]. Das Vorhandensein einer umgekehrten Relation zwischen Tumorzellen und Tumor-ADC-Messungen erhöht die Eignung von Tumor-ADC-Messungen zur Charakterisierung von Tumoren mit relativ hohen Zellanteilen (wie Myelomen) und verbessert die Beurteilung des Ansprechens auf spezifische Therapien. Damit einhergehend kann erwartet werden, dass die ADC-Werte konstant ansteigen, wenn die zelluläre Beanspruchung sinkt.

Der Zweck dieser Studie lag daher in der Abschätzung der Sensitivität des ADC-Mappings für die Beurteilung des Myelomansprechens auf die Behandlung. Es gibt zurzeit vor allem bei neuen Therapien keine Berichte über die Rolle des WB-DWI-MRT für die kurzfristige Beurteilung, da viele Patienten mit Multiplem Myelom die radiologischen Verfahren bevorzugen, bei denen keine i. v. Kontrastmittelapplikationen notwendig ist.

Unsere Ergebnisse sind im Einklang mit schon bestehenden DW-MRT-Daten bei Patienten mit zellreichen Tumoren (z. B. Lymphomen). So zeigten sich die ADC-Werte initial als sehr niedrig, was ihre Darstellung hoch sensitiv machte [31]. Das war bei den Patienten mit einem extramedullären Myelom besonders günstig, da bei der DW-MRT wesentlich mehr Läsionen abgebildet wurden als bei normalen T1-gewichteten oder STIR-Sequenzen (Abbildung B, C und D). Ähnliche Ergebnisse wurden in Verbindung mit der Abbildung von Resttumoren durch DW-MRT-Aufnahmen bei anderen Tumorerkrankungen erzielt (z. B. bei Mammakarzinomen nach einer neoadjuvanten Chemotherapie oder fortgeschrittenen kolorektalen Karzinomen, die mit präoperativer Chemotherapie und Strahlentherapie behandelt wurden) [33, 34].

Gleichermaßen zeigt die Auswertung der Ganzkörper-DWI, dass eine frühe Beobachtung des Therapieansprechens bei Myelompatienten möglich ist, und dass ein schneller Anstieg von ADC-Werten bei Respondern selbst in diesem frühen Stadium nach Beginn der Therapie erwartet wird.

Der durchschnittliche Anstieg der ADC-Werte bei unseren Patienten betrug 64 %. Der geringste Anstieg lag beim Patienten Nr. 2 vor. Bei diesem Patienten war das Intervall zwischen erstem und zweitem MRT am kürzesten (8 Tage). Umgekehrt wurden die höchsten Anstiege der ADC-Reaktion bei den Patienten registriert, die das längste Kontrollintervall von 4 Wochen zwischen erster und zweiter MRT-Nachuntersuchung hatten (Patient Nr. 6 und Patient Nr. 11). Wenn DW-MR-Kontrollen zur Anwendung kommen, könnte somit das Kontrollintervall ein Indikator bei der Festsetzung von Grenzen für ein ausreichendes Zeitfenster sein

Eventuell könnten der Zeitpunkt und das Ausmaß des Ansprechens auch durch unterschiedliche Therapieschemata beeinflusst worden sein. Die beiden Patienten, die den höchsten Grad des Ansprechens zeigten (Patient Nr. 6 und Patient Nr. 11), erhielten Lenalidomid. Nach den aktuellen klinischen Befunden

und Labordaten haben alle Medikamente, die in dieser Studie angewendet wurden, voraussichtlich eine ähnliche "time-to-response" von 4 - 6 Wochen und sind somit vergleichbar mit jedem wirkungsähnlichen Medikament [27, 35, 36]. In Bezug auf die Monotherapie mittels Cyclophosphamid bei Myelompatienten gibt es jedoch noch keine vergleichbaren Daten in der Literatur.

Wie erwartet, zeigten alle Läsionen bei Patienten, die auf die Therapie ansprachen, die gleiche Entwicklung im Ansprechen auf die systemische Anti-Myelom-Therapie. Jedoch gab es einen unterschiedlichen Grad des Ansprechens, der offenbar auch abhängig von der anatomischen Lokalisation war. Somit zeigten Myelomläsionen des Körperstamms im Hinblick auf das Ausmaß des Ansprechens, die auf der Basis von ADC-Messungen erhoben wurden, einen geringeren durchschnittlichen Rückgang (54,3 %), als Läsionen der Extremitäten (99,8 %). Dieser Unterschied kann noch nicht wirklich erklärt werden; er könnte damit zusammenhängen, dass sich die Läsionen am Körperstamm und an den Extremitäten, die mit Spongiosa durchsetzt sind, sehr stark in ihrer Diffusionsfähigkeit unterscheiden.

Alternativ könnten die Unterschiede in der Zunahme der ADC-Messungen zwischen Läsionen am Körperstamm und an den Extremitäten durch folgende Faktoren verursacht werden: Unterschiedliche Umgebung, Gefäßversorgung und lokoregionäre Faktoren, die charakteristisch für diese anatomischen Regionen sind. Zur Zeit fehlen uns jedoch noch histologische Korrelationen für diese Vermutungen. Die MRT- oder CT-Messungen in unserer Abteilung haben jedoch die Ergebnisse dieser bildgebenden Beobachtung bestätigt.

Die visuelle Beurteilung mittels DWI war bei allen b-Werten vergleichbar, aber für die korrekte Lokalisierung hatte der niedrigste b-Wert von (50 s/mm²) die größte Aussagekraft. Somit könnte der niedrigste b-Wert der DWI-Sequenz die STIR-Sequenz zur Zeitverkürzung ersetzen.

4.2 Studieneinschränkungen

In unserer Studie ergab sich eine zuverlässige Einschätzung des Verlaufs der Krankheit, sowohl bei den Patienten, die ausschließlich ein Rezidiv eines extramedullären Myeloms hatten (Patient Nr. 5) und den Patienten mit nichtsekretorischem Myelom (Patient Nr. 10 und Patient Nr. 12). Im Allgemeinen korrelierte bei allen Respondern der Ganzkörper-DWI mit der Serum- und Urin-M-Protein-Bestimmung. ADC-Werte von Myelompatienten mit ausschließlich extramedullärer Beteiligung unterschieden sich nicht signifikant von denjenigen mit medullärem Myelom.

Eine große Einschränkung dieser Studie ist die geringe Anzahl der eingeschlossenen Patienten, die die statistische Aussagekraft der Daten beschränken. Dennoch sind diese vorläufigen Ergebnisse vom klinischen Standpunkt aus ermutigend für die Anwendung des DW-MRT bei einem größeren Patientenkollektiv. Damit wäre eine genauere Bewertung des Nutzens dieser Ersatzmarker zur Therapiekontrolle beim Multiplen Myelom möglich. Darüber hinaus könnten die kurzfristigen Veränderungen der ADC-Werte eine besondere Bedeutung als Prädiktor für den Therapieerfolg der Patienten haben.

Abschließend kommen wir zu dem Ergebnis, dass die WB-DWI-MRT auf der Grundlage unserer vorläufigen Studienergebnisse für eine kurzfristige Bewertung des Ansprechens auf Bortezomib / Thalidomid und Lenalidomid, alleine oder in Kombination mit basierten Therapieschemata geeignet ist.

Diese Art der Bildgebung könnte eine sensitivere Alternative zur gegenwärtigen Tumoreinschätzung durch konventionelle MRT darstellen, die auf Tumorgößenmessungen basieren.

In weiteren und größer angelegten klinischen Studien wird es sicher möglich, das Potenzial dieser Technologie und ihres prädiktiven Wertes für den Therapieerfolg der Patienten zu beurteilen.

5 Zusammenfassung

Die vorliegende Studie wurde im Zeitraum von März 2009 bis Januar 2010 in der medizinischen Fakultät der Eberhard-Karls-Universität Tübingen durchgeführt. An der Studie nahmen 12 Patienten, 9 Männer und 3 Frauen, mit Multiplem Myelom Stadium III teil.

Das Ziel lag in der Abschätzung der Durchführbarkeit einer diffusionsgewichteten Ganzkörper-MRT (DWI) für eine zeitnahe Auswertung des Ansprechens auf neue Therapieverfahren. Verwendet wurde eine „single-shot echo-planar-imaging DWI-Sequenz“ mit Stejskal-Tanner diffusion encoding scheme and spectral fatsuppression¹. Die Untersuchungen wurden mit einem 1,5-T MR-Scanner (Magnetom AVANTO, Siemens Healthcare, Erlangen, Deutschland) durchgeführt. Zusätzlich erfolgte eine Laboranalyse auf Serum- und Urin-M-Proteine.

11 Patienten konnten als Responder hinsichtlich des klinischen mittelfristigen Erfolgs und Verlauf der Laborparameter klassifiziert werden, wohingegen ein Patient als Non-Responder eingestuft wurde. Bei den Respondern kam es zu einem schnellen Anstieg der ADC-Werte, selbst in einem frühen Stadium nach Beginn der Therapie. Die Ganzkörper-DWI mit ADC-mapping erwies sich somit bei Myelom-Patienten als eine zulässige Diagnosenmethode zur kurzfristigen Beurteilung des Behandlungserfolgs.

Abschließend kommen wir zu dem Ergebnis, dass die WB-DWI-MRT auf der Grundlage unserer vorläufigen Studienergebnisse für eine kurzfristige/zeitnahe Bewertung auf das Ansprechen auf Bortezomib / Thalidomid und Lenalidomid, alleine oder in Kombination mit basierten Therapieschemata durchführbar ist.

6 Abbildungsverzeichnis

Abb.	Seite
Abb. 1: Knochenmarkzytologie beim Multiplen Myelom. Detailaufnahme von einkernigen Plasmazellen (onkodin.de)	10
Abb. 2: Serum-Elektrophorese.....	11
Abb. 3: 2 cm messende Osteolyse im Bereich des unteren Schambeinastes bei einer 80 jährigen Patientin. IgG- Kappa Plasmazytom Stadium III nach Durie und Salmon ED 01/2012 (Archiv der radiologischen Abteilung, das Diak Schwäbisch Hall).	12
Abb. 4: Große Osteolyse im linken Os Ileum mit Weichteilkomponente bei einem 83 jährigen Patienten. Bekannt ist ein IgG-Kappa Plasmazytom (Stadium III a nach Durie und Salmon, ED 08/2010 (Archiv der radiologischen Abteilung, das Diak Schwäbisch Hall).	13
Abb. 5 a, b und c: Große Sternumosteolyse mit paraossärem Wachstum bei einer 74 jährigen Patientin mit Lambda- Leichtkettenplasmazytom Stadium IIa nach Durie und Salmon, ED 02/2011 (Archiv der radiologischen Abteilung, das Diak Schwäbisch Hall). A u. b im Knochenfenster und c im Weichteilfenster.	14
Abb. 6: Diffuse feine Skelettosteolysen bei einem 65 jährigen Patient mit IgG-Kappa Plasmazytom ED 06/2013 (Archiv der radiologischen Abteilung, das Diak Schwäbisch Hall).	15
Abb. 7: Ganzkörper-Magnetresonanztomographie: Short Tau- Inversion- Recovery-Sequenz (STIR) (A), T1-gewichtetes Bild (B) und T1-gewichtetes Bild mit Fettunterdrückung	

- nach Kontrastmittelgabe (C), die knöcherner Läsion in L4 (Pfeile) entspricht einer ossären Myelom-Manifestation. 16
- Abb. 8: 66 jährige Frau mit Multiplem Myelom. Links oben: CT-Scan, links unten: PET / CT-Scan. Rechts: MIP. Rechts unten: PET-Scan. [11]. 17
- Abb. 9: 49 jähriger, männlicher Patient mit Bence-Jones multiplem Myelom. Der Patient hatte frühere Therapien. Zu der Zeit, als die MR-Untersuchung angefertigt wurde, waren die leicht-Ketten (M-Gradient) noch im Normbereich. Sein Allgemeinzustand verschlechterte sich jedoch. Es bestand der Verdacht auf ein Rezidiv eines nichtsekretorischen Myeloms.265
- Abb. 10 a, b, c und d:Initiale Stagingsuntersuchung eines 54 jährigen männlichen Patienten mit bekanntem IgG-kappa multiplem Myelom.299

7 Tabellenverzeichnis

Tab.	Seite
Tabelle 1: Plasmozytom-Stadium.....	Ошибка! Закладка не определена.
Tabelle 2: Verlauf der MRT und Labordaten zu Studienbeginn und Follow-Up.	31

8 Abkürzungsverzeichnis

Abb.	Abbildung
ADC	apparent diffusion coefficient
BJ	Bence-Jones
bzw.	Beziehungsweise
ca.	Circa
Ca	Karzinom
CRAB	Calcium, renal Anämie and bone
d.h.	das heißt
DWI	Diffusion Weighted Imaging
etc.	et cetera
f	FemaleFluor-deoxyglucose
FDG	Fluor-deoxyglucose
Fs	Fettsättigung /Fettsupression
FOV	field of view
HF-Impuls	Hochfrequenzimpuls
m	male
MIP	maximum-intensity-projection
ml	Milliliter
MM	Multiples Myelom
MRI	Magnetic Resonance Imaging
ND	No data
Nr.	Nummer
PET	Positronen-Emissions-Tomographie
ROI	Region of interest
SNR	Signal to noise ratio (Signal-Rausch-Verhältnis)
STIR	Short-tau inversion recovery
Tab.	Tabelle
TE	Echo time
TR	Repetitionszeit
vgl.	Vergleich

WBCT Whole body computer tomography
z. B. zum Beispiel

9 Literaturverzeichnis

1. Derlin, T. and P. Bannas, *Imaging of multiple myeloma: Current concepts*. World J Orthop, 2014. 5(3): p. 272-82.
2. Dimopoulos M, Terpos E, Comenzo RL, Tosi P, Beksac M, Sezer O, Siegel D, Lokhorst H, Kumar S, Rajkumar SV, Niesvizky R, Moulopoulos LA, Durie BG; International myeloma working group consensus statement and guidelines regarding the current role of imaging techniques in the diagnosis and monitoring of multiple Myeloma. *Leukemia*, 2009. 23(9): p. 1545-56.
3. Bataille, R. and J.L. Harousseau, Multiple myeloma. *N Engl J Med*, 1997. 336(23): p. 1657-64.
4. Kröpil P, Fenk R, Fritz LB, Blondin D, Kobbe G, Mödder U, Cohnen M., Comparison of whole-body 64-slice multidetector computed tomography and conventional radiography in staging of multiple myeloma. *Eur Radiol*, 2008. 18(1): p. 51-8.
5. International Myeloma Working Group. Criteria for the classification of monoclonal gammopathies, multiple myeloma and related disorders: a report of the International Myeloma Working Group. *Br J Haematol*, 2003. 121(5): p. 749-57.
6. Gleeson TG, Moriarty J, Shortt CP, Gleeson JP, Fitzpatrick P, Byrne B, McHugh J, O'Connell M, O'Gorman P, Eustace SJ.; Accuracy of whole-body low-dose multidetector CT (WBLDCT) versus skeletal survey in the detection of myelomatous lesions, and correlation of disease distribution with whole-body MRI (WBMRI). *Skeletal Radiol*, 2009. 38(3): p. 225-36.
7. Horger M, Weisel K, Horger W, Mroue A, Fenchel M, Lichy M., Whole-body diffusion-weighted MRI with apparent diffusion coefficient mapping for early response monitoring in multiple myeloma: preliminary results. *AJR Am J Roentgenol*, 2011. 196(6): p. W790-5.

8. Wolf MB, Murray F, Kilk K, Hillengass J, Delorme S, Heiss C, Neben K, Goldschmidt H, Kauczor HU, Weber MA., Sensitivity of whole-body CT and MRI versus projection radiography in the detection of osteolyses in patients with monoclonal plasma cell disease. *Eur J Radiol*, 2014. 83(7): p. 1222-30.
9. Delorme, S. and A. Baur-Melnyk, Imaging in multiple myeloma. *Recent Results Cancer Res*, 2011. 183: p. 133-47.
10. Terpos, E., L.A. Moulopoulos, and M.A. Dimopoulos, Advances in imaging and the management of myeloma bone disease. *J Clin Oncol*, 2011. 29(14): p. 1907-15.
11. Dankerl A, Liebisch P, Glatting G, Friesen C, Blumstein NM, Kocot D, Wendl C, Bunjes D, Reske SN., Multiple Myeloma: Molecular Imaging with 11C-Methionine PET/CT--Initial Experience. *Radiology*, 2007. 242(2): p. 498-508.
12. Baur A., [The diagnosis of plasmocytoma with MRT]. *Radiologe*, 2000. 40(8): p. 716-22.
13. Deutsche Krebshilfe, 22 Die blauen Ratgeber, Plasmoyztom, Multiple Mzelom, Schmidt-Wolf I, Seite 40, www.krebshilfe.de.
14. American cancer society. <http://www.cancer.org/cancer/multiplemyeloma/>
15. Neben K, Hegenbart U., Vorträge zum Thema Multiples Myelom / Plasmozytom gehalten am Patiententag 30. September 2012 im Rahmen der Myelomtage Heidelberg 2012. Seite (34) Hochdosistherapie und autologe Stammzelltransplantation /allogene Stammzelltransplantation. www.klinikum.uni-heidelberg.de/.../Vortragbuch_Patiententag_2...
16. Mazumdar A, Siegel MJ, Narra V, Luchtman-Jones L., Whole-body fast inversion recovery MR imaging of small cell neoplasms in pediatric patients: a pilot study. *AJR Am J Roentgenol*, 2002. 179(5): p. 1261-6.

17. Ohno Y, Koyama H, Nogami M, Takenaka D, Yoshikawa T, Yoshimura M, Kotani Y, Nishimura Y, Higashino T, Sugimura K., Whole-body MR imaging vs. FDG-PET: comparison of accuracy of M- stage diagnosis for lung cancer patients. *J Magn Reson Imaging*, 2007. 26(3): p. 498-509.
18. Lin C, Luciani A, Itti E, El-Gnaoui T, Vignaud A, Beaussart P, Lin SJ, Belhadj K, Brugières P, Evangelista E, Haioun C, Meignan M, Rahmouni A., Whole-body diffusion-weighted magnetic resonance imaging with apparent diffusion coefficient mapping for staging patients with diffuse large B-cell lymphoma. *Eur Radiol*, 2010. 20(8): p. 2027-38.
19. Padhani AR, Liu G, Koh DM, Chenevert TL, Thoeny HC, Takahara T, Dzik-Jurasz A, Ross BD, Van Cauteren M, Collins D, Hammoud DA, Rustin GJ, Taouli B, Choyke PL., Diffusion-weighted magnetic resonance imaging as a cancer biomarker: consensus and recommendations. *Neoplasia*, 2009. 11(2): p. 102-25.
20. Lichy MP, Aschoff P, Plathow C, Stemmer A, Horger W, Mueller-Horvat C, Steidle G, Horger M, Schafer J, Eschmann SM, Kiefer B, Claussen CD, Pfannenbergl C, Schlemmer HP., Tumor detection by diffusion-weighted MRI and ADC-mapping-- initial clinical experiences in comparison to PET-CT. *Invest Radiol*, 2007. 42(9): p. 605-13.
21. Li S, Xue HD, Li J, Sun F, Jiang B, Liu D, Sun HY, Jin ZY., Application of whole body diffusion weighted MR imaging for diagnosis and staging of malignant lymphoma. *Chin Med Sci J*, 2008. 23(3): p. 138-44.
22. Charles-Edwards, E.M. and N.M. de Souza, Diffusion-weighted magnetic resonance imaging and its application to cancer. *Cancer Imaging*, 2006. 6: p. 135-43.
23. Durie, B.G. and S.E. Salmon, A clinical staging system for multiple myeloma. Correlation of measured myeloma cell mass with presenting clinical features, response to treatment, and survival. *Cancer*, 1975. 36(3): p. 842-54.

24. San-Miguel, J.F., B. Paiva, and N.C. Gutierrez, New tools for diagnosis and monitoring of multiple myeloma. *Am Soc Clin Oncol Educ Book*, 2013.
25. Jurczynski A, Małkowski B, Czepiel J, Skotnicki AB, The importance of imaging techniques in the modern treatment of multiple myeloma. *Przegl Lek*, 2014. 71(4): p. 221-30.
26. Ludwig H, Beksac M, Bladé J, Boccadoro M, Cavenagh J, Cavo M, Dimopoulos M, Drach J, Einsele H, Facon T, Goldschmidt H, Harousseau JL, Hess U, Ketterer N, Kropff M, Mendeleeva L, Morgan G, Palumbo A, Plesner T, San Miguel J, Shpilberg O, Sondergeld P, Sonneveld P, Zweegman S., Current multiple myeloma treatment strategies with novel agents: a European perspective. *Oncologist*, 2010. 15(1): p. 6-25.
27. Richardson PG1, Sonneveld P, Schuster MW, Irwin D, Stadtmauer EA, Facon T, Harousseau JL, Ben-Yehuda D, Lonial S, Goldschmidt H, Reece D, San-Miguel JF, Bladé J, Boccadoro M, Cavenagh J, Dalton WS, Boral AL, Esseltine DL, Porter JB, Schenkein D, Anderson KC; Assessment of Proteasome Inhibition for Extending Remissions (APEX) Investigators., Bortezomib or high-dose dexamethasone for relapsed multiple myeloma. *N Engl J Med*, 2005. 352(24): p. 2487-98.
28. Sirohi, B. and R. Powles, Lenalidomide in multiple myeloma. *Expert Rev Anticancer Ther*, 2009. 9(11): p. 1559-70.
29. Horger M, Kanz L, Denecke B, Vonthein R, Pereira P, Claussen CD, Driessen C., The benefit of using whole-body, low-dose, nonenhanced, multidetector computed tomography for follow-up and therapy response monitoring in patients with multiple myeloma. *Cancer*, 2007. 109(8): p. 1617-26.

30. Walker R1, Barlogie B, Haessler J, Tricot G, Anaissie E, Shaughnessy JD Jr, Epstein J, van Hemert R, Erdem E, Hoering A, Crowley J, Ferris E, Hollmig K, van Rhee F, Zangari M, Pineda-Roman M, Mohiuddin A, Yaccoby S, Sawyer J, Angtuaco EJ., Magnetic resonance imaging in multiple myeloma: diagnostic and clinical implications. *J Clin Oncol*, 2007. 25(9): p. 1121-8.
31. Lin C, Luciani A, Belhadj K, Deux JF, Kuhnowski F, Maatouk M, Beaussart P, Cuenod CA, Haioun C, Rahmouni A., Multiple myeloma treatment response assessment with whole-body dynamic contrast-enhanced MR imaging. *Radiology*, 2010. 254(2): p. 521-31.
32. Horger M1, Fenchel M, Nägele T, Moehle R, Claussen CD, Beschoner R, Ernemann U., Water diffusivity: comparison of primary CNS lymphoma and astrocytic tumor infiltrating the corpus callosum. *AJR Am J Roentgenol*, 2009. 193(5): p. 1384-7.
33. Woodhams R, Kakita S, Hata H, Iwabuchi K, Kuranami M, Gautam S, Hatabu H, Kan S, Mountford C., Identification of residual breast carcinoma following neoadjuvant chemotherapy: diffusion-weighted imaging--comparison with contrast-enhanced MR imaging and pathologic findings. *Radiology*, 2010. 254(2): p. 357-66.
34. Sun YS, Zhang XP, Tang L, Ji JF, Gu J, Cai Y, Zhang XY., Locally advanced rectal carcinoma treated with preoperative chemotherapy and radiation therapy: preliminary analysis of diffusion-weighted MR imaging for early detection of tumor histopathologic downstaging. *Radiology*, 2010.254(1): p. 170-8.

35. Richardson PG, Sonneveld P, Schuster M, Irwin D, Stadtmauer E, Facon T, Harousseau JL, Ben-Yehuda D, Lonial S, Goldschmidt H, Reece D, Miguel JS, Bladé J, Boccadoro M, Cavenagh J, Alsina M, Rajkumar SV, Lacy M, Jakubowiak A, Dalton W, Boral A, Esseltine DL, Schenkein D, Anderson KC., Extended follow-up of a phase 3 trial in relapsed multiple myeloma: final time-to-event results of the APEX trial. *Blood*, 2007. 110(10): p. 3557-60.
36. Dimopoulos M, Alegre A, Stadtmauer EA, Goldschmidt H, Zonder JA, de Castro CM, Masliak Z, Reece D, Olesnyckyj M, Yu Z, Weber DM., The efficacy and safety of lenalidomide plus dexamethasone in relapsed and/or refractory multiple myeloma patients with impaired renal function. *Cancer*, 2010. 116(16): p. 3807-14.

10 Danksagung

Mein besonderer Dank gilt Herrn Prof. Dr. C. Claussen und Herrn Prof. Dr. M. Horger für die gute Zusammenarbeit und Geduld.

Ebensomöchte ich mich bei meiner Frau Sahar, bei meinem Sohn Daniel und bei meinen Eltern für die großartige Unterstützung bedanken.

11 Curriculum vitae



Ali Ahmad Mroue

Zur Person:

Geburtsdatum 05.Mai1979
Geburtsort Sour /Libanon
Familienstand verheiratet/1Sohn / 1 Tochter

Schulabschluss

08/1997 Libanesisches Baccalaureat(Abitur)
 Rafic Hariri HighSchool, Libanon

Ausbildung und Berufstätigkeit

1997–2003 Studium der Allgemeinmedizin,
 TishrinUniversitaet, Lattakia/Syria mitPrädikatgut

01/2004bis 10/2006	Radiologischer Assistenzarztim Libanonundin Syrien
01/2007bis03/2009	Assistenzarztam Uniklinikum Tübingenbei Professor Claussen
04/2009bis03/2010	AssistenzarztamWestpfalz-KlinikumKaiserslautern bei ChefarztDr.Meyer
03/2011	DeutscheApprobation inTübingen
04/2010bis01/2012	Assistenzarztam Klinikum-EsslingenbeiProfessor Kraemer
02/2012bis06/2012	Assistenzarztinden SLK-Klinikenam Gesundbrunnen Heilbronnbei Professor Pereira
07/2012	Facharzt in der Radiologie(Reutlingen)
07/12bis 10/13	Fachärztin der RadiologieinHeilbronn
11/13 bis heute	OberärztinSchwäbischHall
Sprachen	Arabisch,Französisch,Englisch undDeutsch
Hobbies	Schwimmen,Tennispielen

Wissenschaftliche Studien: Beteiligung an mehreren wissenschaftlichen Studien.

Whole-body diffusion-weighted MRI with apparent diffusion coefficient mapping for early response monitoring in multiple myeloma: preliminary results. Horger M, Weisel K, Horger W, Mroue A, Fenchel M, Lichy M. AJR Am J Roentgenol. 2011 Jun;196(6):W790-5. doi: 10.2214/AJR.10.5979. PMID:21606271 [PubMed - indexed for MEDLINE]

[Radiologic imaging of primary CNS lymphomas]. Horger M, Schulze M, Mroue A, Nägele T, Ernemann U. Rofo. 2008 Oct;180(10):863-6. German. No abstract available. PMID:19238636 [PubMed - indexed for MEDLINE]

[Radiological diagnosis of primary CNS lymphoma.] Horger M, Schulze M, Mroue A, Nägele T, Ernemann U. *Rofo*. 2008 Oct;180(10):863-6. Epub 2008 Oct 2. German. No abstract available. PMID:18833510[PubMed - as supplied by publisher]

[Evaluation of image quality of two different three-dimensional cone-beam-scanners used for orthopedic surgery in the bony structures of the pelvis in comparison with standard CT scans]. Stuby F, Seethaler AC, Shiozawa T, Weise K, Mroue A, Badke A, Buchgeister M, Ochs BG. *Z Orthop Unfall*. 2011 Dec;149(6):659-67. doi: 10.1055/s-0030-1271136. Epub 2011 May 17. German.