

Radioaktiv markierte Antikörper gegen tumorassoziierte Antigene

Theoretische Grundlagen

Immunologie. Maligne Tumoren lassen sich durch die von ihnen exprimierten Antigene immunologisch charakterisieren. Diese Tumorantigene sind jedoch nicht im strengen Sinne tumorspezifisch, sondern in unterschiedlicher Häufigkeit und Menge auch in Normalgeweben zu finden, so daß sie korrekterweise als tumorassoziierte Antigene bezeichnet werden müssen (Übersicht: Tab. 17.6). Ihr Nachweis erfolgte ursprünglich mit Hilfe von Antikörpern, die durch Immunisierung verschiedener Tierspezies mit menschlichen Tumorzellen gewonnen wurden (polyklonale Immunsereen, Abb. 17.11a). Für eine breite klinische Anwendung war es jedoch erforderlich, über Antikörper gleichbleibender Spezifität zu verfügen. Dies wurde durch die 1975 von Köhler und Milstein entwickelte Hybridomtechnik mög-

lieh. Bei diesem Verfahren entstehen durch Fusion von Antikörper produzierenden B-Lymphozyten immunisierter Mäuse mit Mäuselymphomzellen potentiell unsterbliche Zellhybride, die sich separieren und klonieren lassen und auf diese Weise die Möglichkeit zur gezielten Produktion von Antikörpern einer konstanten Spezifität bieten (monoklonale Antikörper, Abb. 17.11a). Immunologisch handelt es sich um Immunglobuline des Typs G₁, die aus 2 schweren und 2 leichten Ketten bestehen und durch Disulfidbrücken zusammengehalten werden. Durch Behandlung mit Pepsin bzw. Papain lassen sie sich in ein Fc und ein F(ab')₂ bzw. in Fe- und Fab-Fragmente aufspalten (Abb. 17.11b). Die Struktur des Fab- bzw. Fab'-Anteils legt die Antigenspezifität des Antikörpers fest, während der Fc-Anteil charakteristisch für die Spezies der Antikörper produzierenden Zellen ist (z. B. Maus).

Anreicherungsmechanismen. Fokale Akkumulationen intravenös injizierter Antikörper sind bei vermehrter Perfusion, gesteigerter Gefäßpermeabilität oder Retention des Antikörpers im Gewebe möglich (Keenan 1988). Während die ersten beiden Mechanismen unspezifisch und sowohl bei Entzündungen als auch malignen Tumoren wirksam sind, hängt die Retention im Gewebe von der Bindung des Antikörpers an Zielstrukturen (Fc-Rezeptoren, tumorassoziierte Antigene) ab. Diese beruht auf unspezifischen physikalischen Wechselwirkungen wie Coulomb-Kräften, Wasserstoffbrücken, hydrophoben Bindungen oder Van der Waal-Kräften, die jedoch nur dann eine relevante Größe erlangen, wenn es aufgrund komplementärer sterischer Formen zu einer starken räumlichen Annäherung von Antigen und Antikörper kommt (Roitt u. Mitarb. 1985).

Diagnostischer In-vivo-Einsatz (Immun-Szintigraphie)

Methodik

Markierung. Voraussetzung für eine erfolgreiche Tumorkontrastierung mit Hilfe von Antikörpern ist eine stabile radioaktive Markierung, die weder Immunreaktivität noch Affinität des Antikörpers zum Zielantigen beeinträchtigt. Die gebräuchlichste Methode ist die Iodination mit radioaktiven Iodisotopen (¹²⁵I, ¹³¹I) unter Zuhilfenahme von Oxidationsmitteln wie

Chloramin-T oder Iodogen. Als nachteilig haben sich jedoch beschränkte Verfügbarkeit (¹²⁵I) bzw. ungünstige physikalische Eigenschaften des Markierungsnuklids (¹³¹I) sowie die Notwendigkeit zur Abtrennung des markierten Antikörpers aus dem Reaktionsgemisch erwiesen. Dies führte zur Entwicklung von Markierungen mit metallischen Radionukliden (¹¹¹In, ^{99m}Tc), die auf der Anwendung bifunktionaler Chelatbildner bzw. der Austauschmarkierung mit ^{99m}Tc-Phosphonat nach vorheriger Reduktion der Disulfidbrücken im Antikörpermolekül beruhen (Übersicht bei Srivastava u. Mease 1990). Diese Methoden vereinigen die Vorteile praktischer Handhabung (Kitmarkierung; gute/optimale Verfügbarkeit von ¹¹¹In/^{99m}Tc) mit hoher Stabilität und günstigen physikalischen Eigenschaften des Markierungsnuklids, so daß sie die Voraussetzungen für eine routinemäßige klinische Anwendung erfüllen.

Dosierung und Applikationsweise. Zur Durchführung einer Immun-Szintigraphie werden 0,5–2,0 mg Antikörper intravenös injiziert. Höhere Dosen haben sich aufgrund zunehmender Antikörperbildung gegen den injizierten Antikörper (sog. 7/umane-anti-Maus-Antikörper = HAMAs) nicht bewährt und dürften allenfalls bei der Radioimmuntherapie Vorteile bieten (bessere Tumorpenetration). Als alternative Applikationsform hat bisher nur die intraperitoneale Injektion eine gewisse Bedeutung erlangt (Radioimmuntherapie der Peritonealkarzinose). Die interstitielle Applikation (Immunlymph-Szintigraphie) erscheint wegen unspezifischer Antikörperspeicherungen in gesunden Lymphknoten nur wenig erfolgversprechend.

Pharmakokinetik. Nach i.v.-Antikörperinjektion kommt es zu einem raschen exponentiellen Konzentrationsabfall im Serum, der nach tierexperimentellen Untersuchungen (Übersicht bei Burchiel u. Mitarb. 1983) durch Diffusion in den Extravasalraum bedingt ist. Die Metabolisierung der Antikörper erfolgt in Leber (Fc-Anteil) und Nieren (Fab bzw. Fab'-Anteil), entstandene Abbauprodukte werden biliär-fäkal bzw. renal eliminiert. Bei Antikörperfragmenten verläuft aufgrund der geringeren Molekülgröße die Diffusion in den Extravasalraum beschleunigt, die Metabolisierung geschieht überwiegend in den Nieren. Abweichend von diesem Verhalten werden Antikörper, die mit

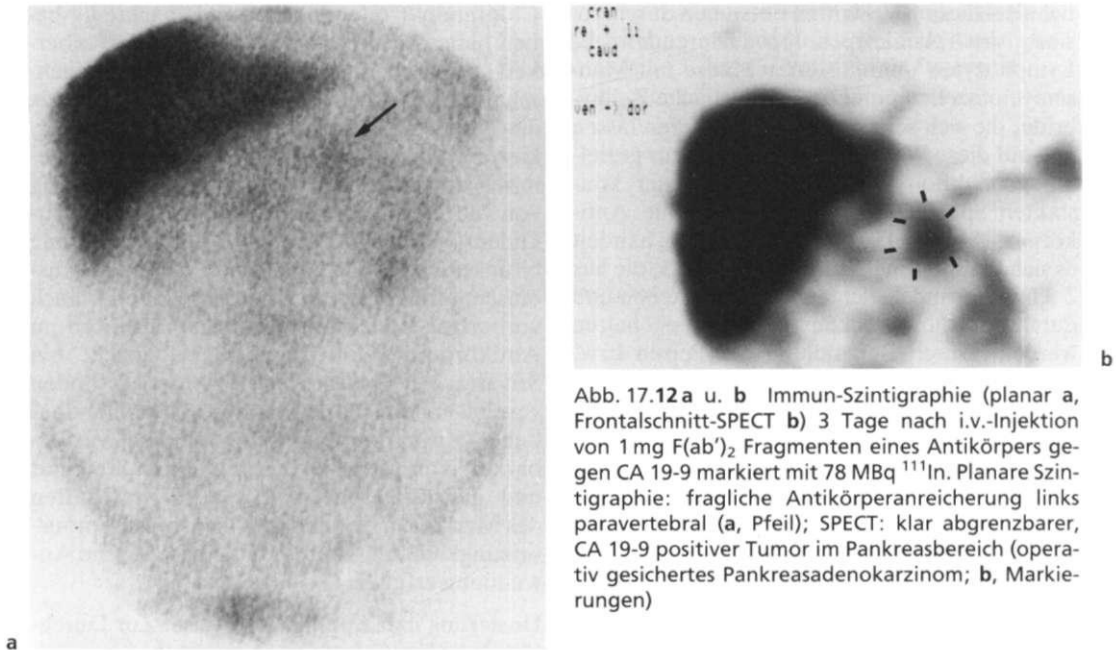


Abb. 17.12 a u. b Immun-Szintigraphie (planar a, Frontalschnitt-SPECT b) 3 Tage nach i.v.-Injektion von 1 mg $F(ab')_2$ Fragmenten eines Antikörpers gegen CA 19-9 markiert mit 78 MBq ^{111}In . Planare Szintigraphie: fragliche Antikörperanreicherung links paravertebral (a, Pfeil); SPECT: klar abgrenzbarer, CA 19-9 positiver Tumor im Pankreasbereich (operativ gesichertes Pankreasadenokarzinom; b, Markierungen)

radioaktiven Iodisotopen markiert sind, durch die in der Leber vorhandenen Dehalogenasen deiodiert, freigesetztes Iod wird anschließend renal eliminiert. Dies erklärt den hohen szintigraphischen Kontrast zwischen normalem Leberparenchym und Lebertumoren/Ametastasen, in denen es aufgrund fehlender Dehalogenasen zu keiner Deiodierung des Antikörpers kommt.

Untersuchungstechnik. Klinische Fragestellung und Pharmakokinetik des gewählten Antikörperpräparats bestimmen den Ablauf immunszintigraphischer Untersuchungen. Grundsätzlich empfiehlt es sich, zu mehreren Zeitpunkten nach Antikörperinjektion (I: 3-7 Tage p.i.; ^{111}In : 2-5 Tage p.i.; ^{99m}Tc : 6-24 Stunden p.i.) Szintigramme aufzuzeichnen, um die Dynamik etwaiger Antikörperanreicherungen diagnostisch nutzen zu können. Ist eine allgemeine Tumor- bzw. Metastasensuche geplant, sollten planare Einzelszintigramme des Körperstamms (evtl. auch von Schädel und Extremitäten) in anteriorer und posteriorer Projektion aufgezeichnet werden, wobei auf ausreichende Mindestzählraten zu achten ist (Spätaufnahmen: je nach Markierungsnuklid 250-500kCts!). Die SPECT hat sich insbesondere bei der überlagerungsfreien Darstel-

lung fraglicher Herdbefunde bewährt und hier der planaren Szintigraphie überlegen gezeigt (Bares u. Mitarb. 1987; Beispiel Abb. 17.12a u. b). Mehr noch als bei der planaren Szintigraphie ist jedoch auf eine ausreichende Zählratenstatistik zu achten, die die Zweckmäßigkeit später SPECT-Untersuchungen bei mit ^{111}Tl oder ^{99m}Tc markierten Antikörpern fraglich erscheinen läßt (Bares u. Mitarb. 1987).

Dosimetrie und Nebenwirkungen

Unter Berücksichtigung der durchschnittlich applizierten Radioaktivitätsmenge (I: 55-74 MBq, ^{111}In : 111-185 MBq, ^{99m}Tc : 555-1100 MBq) und der Pharmakokinetik der verschiedenen Antikörperpräparate ergeben sich in Anlehnung an Roedler die in Tab. 17.7 zusammengestellten Organ- und effektiven Ganzkörperdosen. Klinische Nebenwirkungen nach Antikörperapplikation sind abgesehen von gelegentlicher Übelkeit oder Hautreaktionen bisher nicht beschrieben worden. Humane Antikörper gegen Fe- (antiisotypisch) bzw. Fab-Anteil (antiidiotypisch) des injizierten Antikörpers (HAMAs) entstehen in Abhängigkeit von Antigenität und applizierter Dosis unterschiedlich häufig (< 1 —> 50%). Sie bilden bei

Tabelle 17.6 Verteilung tumorassoziiierter Antigene in malignen und benignen Geweben

Antigen	Tumor	Normalgewebe
CEA	Adenokarzinome, C-Zell-Karzinom	Kolonmukosa, Kolitis, Polypen, Adenome
CA 19-9	gastrointestinale/Ovarialkarzinome	Pankreas, Gallenwege, Speicheldrüsen, Tuben/Ovarien
CA 12-5	seröses Ovarialkarzinom, Pankreaskarzinome	Pankreas, Ovarien/Tuben, Uterus, Vagina
AFP	hepatozelluläres Karzinom, Keimzellkarzinome	embryonale Gewebe
TAG 72-4	Adenokarzinome	Endometrium, Speicheldrüsen

Zweituntersuchungen Immunkomplexe mit dem injizierten Antikörper, die im retikuloendothelialen System von Leber, Milz und Knochenmark gespeichert werden, so daß diagnostisch verwertbare Immunszintigramme meist nicht mehr möglich sind (Van Kroonenburgh u. Pauwels 1988). Vor jeder Zweit- oder Mehrfachuntersuchung sollte daher die Präsenz zirkulierender HAMA s durch In-vitro-Tests ausgeschlossen werden.

Ergebnisse

Kolorektale Karzinome. Die größten klinischen Erfahrungen mit der Immun-Szintigraphie wurden bei der Rezidiv- und Metastasendiagnostik kolorektaler Karzinome gewonnen. Mit CEA und TAG 72-4 sind Antigene bekannt, die von der Mehrzahl aller Tumoren (85—95%) exprimiert werden, so daß die Voraussetzungen für einen sinnvollen Einsatz markierter Antikörper gegeben sind. Die Resultate einer Auswahl überwiegend prospektiv durchgeführter klinischer Studien sind in Tab. 17.8 zusammengefaßt. Die höchsten Nachweisraten wurden übereinstimmend bei der Diagnostik lokaler Tumorrezidive erzielt (Sensitivität 80-95%, Beispiel Abb. 17.13), während die Ergebnisse bei Lebermetastasen in Abhängigkeit von der Antikörpermarkierung sehr unterschiedlich waren (40—95%). Als weiterer limitierender Faktor für den Tumornachweis erwies sich die Herdgröße (Bares 1990). Bei Läsionen eines Durchmessers unter 2 cm ergaben sich signifikant häufiger negative Befunde (74%) als bei Herden über 2 cm (36%). Klinische Relevanz erlangte die Immun-Szintigraphie insbesondere bei der Abklärung fraglicher Lokalrezidive. Da diese häufig extraluminal lokalisiert und somit der Endoskopie nicht zu-

gänglich sind sowie durch die Computertomographie nicht sicher von postoperativen Narbengewebe unterschieden werden können (Kelvin u. Maglinte 1987), besteht hier eine diagnostische Lücke, die zukünftig von der Immun-Szintigraphie geschlossen werden kann.

Ovarialkarzinome. Unter den zahlreichen monoklonalen Antikörpern, die gegen tumorassoziierte Antigene des Ovarialkarzinoms entwick-

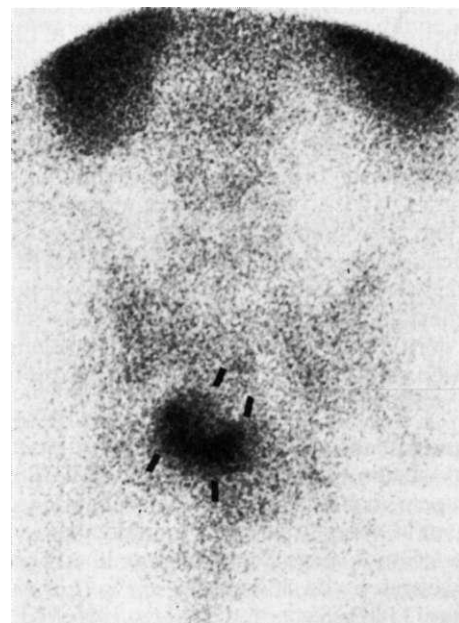


Abb. 17.13 Planares Immunszintigramm (posteriore Sicht des Beckens) 24 Stunden nach i.v.-Injektion von 2 mg eines intakten anti-CEA-Antikörpers, markiert mit 995 MBq ^{99m}Tc : Intensive Antikörperanreicherung in einem großen Lokalrezidiv eines Sigmakarzinoms (Markierungen)

Tabelle 17.7 Organ- und effektive Ganzkörperdosen bei der Immunszintigraphie (nach Roedler)

		Nuklid	Injizierte Radioaktivität (MBq)	Maximale Organdosis (mCy)*	Effektive Äquivalentdosis (mSv)*
Antikörper					
- CEA/19-9	F(ab) ₂	¹³¹ I	70-110	Schilddrüse	150 23
- CEA	F(ab') ₂	¹²⁵ I	150-500	Schilddrüse	30 5
- CEA	F(ab') ₂	¹¹¹ In	70-185	Nieren	130 26
- CEA	intakt	^{99m} Tc	700-1100	Nieren	13 13
- 225.28S***	F(ab') ₂	^{99m} Tc	500-700	Nieren	62 7

* Durchschnittswerte

** bei Schilddrüsenblockade mit KJ

*** gerichtet gegen ein hochmolekulares Membranantigen maligner Melanome

kelt wurden, hat sich für die Immun-Szintigraphie besonders der Antikörper OC125 bewährt, der gegen das Antigen CA 12-5 (exprimiert von mehr als 90% der serösen Ovarialkarzinome, Tab. 17.7) gerichtet ist. Wie bei den kolorektalen Karzinomen wurden die besten Ergebnisse in der Rezidivdiagnostik (insbesondere bei Peritonealkarzinose) erzielt. Prospektive Studien von Chatal u. Mitarb. (1987) und von Barzen u. Mitarb. (1989) ergaben bei Anwendung ¹³¹I-markierter OC125 F(ab)₂ Fragmente Sensitivitäten von 72 bzw. 84% bei einer Spezifität von 86 bzw. 75%. Ähnliche Resultate (Sensitivität: 67%) fanden Massuger u. Mitarb. (1990) nach Injektion mit ¹²⁵I-markierter F(ab')₂ Fragmente des Antikörpers OV-TL3, wobei Computertomographie und Sonographie im direkten Vergleich deutlich schlechter abschnitten (Sensitivität: 53 bzw. 23%). Der Versuch einer Differenzierung benignen und malignen Ovarialtumoren mit Hilfe der OC-125-Immun-Szintigraphie gelang hingegen nicht, da es in beiden zu einer Expression des Zielantigens kommt.

Maligne Melanome. Klinische Studien mit den monoklonalen Antikörpern p97 und 225.28S, die gegen hochmolekulare Membranantigene maligner Melanome gerichtet sind, ergaben bei Tumorerkrankungen eines Durchmessers über 2 cm Nachweisraten von 88 bzw. 59-74% (Larson u. Mitarb. 1983, Siccardi u. Mitarb. 1986). Klinisch bedeutsam erscheint die Klassifizierung vergrößerter Lymphknoten (entzündlich vs. Tumor) bzw. intraokulärer Raumforderungen, bei der sich die Immun-SPECT als besonders wertvoll erwiesen hat (Scheidhauer u. Mitarb. 1985). Bei Fernmetastasen und kleinen kuta-

nen Primärläsionen unbekannter Dignität waren die Ergebnisse dagegen enttäuschend.

Verschiedene Tumoren. Immunszintigraphische Pilotstudien wurden bei Patienten mit malignen Lymphomen, Bronchial-, Mamma-, Blasen- und Prostatakarzinomen sowie verschiedenen anderen Tumoren durchgeführt (Übersicht bei Keenan 1988). Da die Ergebnisse zum Teil uneinheitlich waren, auf geringen Patientenzahlen beruhen und prospektive Vergleiche mit konkurrierenden Untersuchungsmodalitäten (Sonographie, Computertomographie, Kernspintomographie) fehlen, ist eine abschließende Bewertung dieser Anwendungsgebiete der Immunszintigraphie bisher nicht möglich.

Indikationen

Aus den zitierten Ergebnissen lassen sich für die Immunszintigraphie derzeit folgende Indikationen ableiten:

1. Abklärung fraglicher Befunde der Computertomographie/Sonographie bei der Rezidivdiagnostik kolorektaler und Ovarialkarzinome.
2. Tumorsuche bei erhöhtem Serumspiegel tumorassoziierter Antigene in der Nachsorge kolorektaler und Ovarialkarzinome.
3. Differenzierung vergrößerter Lymphknoten in der Nachsorge maligner Melanome.
4. Klassifizierung intraokulärer Raumforderungen.

Tabelle 17.8 Ergebnisse immunszintigraphischer Studien bei Patienten mit kolorektalen Karzinomen

Autor	Jahr	Patienten	Anti-körper	Nuklid	Untersuchungs-indikation	Sensitivität (%)	Spezifität (%)
Chatal	1984	52	17-1	¹¹³ In	diverse	59	100
		26	19-9	¹¹³ In	diverse	66	100
		12	17-1*	¹¹³ In	diverse	77	100
Baum Carrasquillo	1988	92	CEA**	¹¹³ In	diverse	86	93
	1988	35	72.3	¹¹³ In	diverse	36	keine verwertbaren Angaben
Bischof-Delaloye Hölting	1989	57	CEA	¹²³ I	diverse	82	92
	1989	42	CEA**	¹¹³ In	Rezidivdiagnostik	57	71
Chetanneau	1990	34	CEA**	¹¹³ In	diverse	77	75
		58	CEA**	¹¹³ In	Rezidivdiagnostik	75	91
Abdel-Nabi	1990	28	72.3	¹¹³ In	diverse	45	keine verwertbaren Angaben
Bares	1990	37	CEA	^{99m} Tc	diverse	55	86
		37	CEA	¹¹³ In	diverse	35	89
		16	CEA**	¹¹³ In	diverse	71	75
Lind	1991	65	CEA	^{99m} Tc	Primärtumor-nachweis	95	91
		76	CEA	^{99m} Tc	Rezidivdiagnostik	94	86

* Gemisch aus 17-1 und 19-9 Antikörpern
 ** Gemisch aus CEA und 19-9 Antikörpern

In-vitro-Anwendungen

Im Gegensatz zu den In-vivo-Anwendungen hat der In-vitro-Einsatz radioaktiv markierter Antikörper gegen tumorassoziierte Antigene in Form des Radioimmunoassays und seiner methodischen Modifikationen (vgl. Kapitel 4) seit Jahren einen festen Platz in der onkologischen Diagnostik. Unter den zahlreichen, im Patientenserum meßbaren Tumorantigenen haben jedoch nur wenige eine klinische Relevanz erlangt: CEA als sensitiver Marker für Rezidive kolorektaler Karzinome und mit geringerer Empfindlichkeit auch für nahezu alle übrigen Adenokarzinome, CA 19-9 für Pankreas- und Gallenwegskarzinome, CA 12-5 für seröse Ovarialkarzinome, α-Foetoprotein für hepatozelluläre Karzinome und Keimzelltumoren sowie das prostataspezifische Antigen PSA für Prostatakarzinome. Noch ungewiß ist die Bedeutung von TAG 72-4, MCA und CA 15-3, die bisher in der Nachsorge des Magen- und Ovarialkarzinoms (TAG 72-4) bzw. des Mammakarzinoms (MCA, CA 15-3) erprobt worden sind. Abschließend bleibt festzustellen, daß ansteigende Serumspiegel tumorassoziierter Antigene zwar frühzeitig auf rezidivierendes Tumorwachstum bzw. eine Tumorprogression

hinweisen, klinischer Nutzen im Sinne einer möglichen kurativen Tumorresektion hieraus jedoch nur bei frühzeitiger Tumorlokalisation gezogen werden kann. Dies gelang bisher nur in begrenztem Umfang.

Derzeitiger Entwicklungsstand und Perspektiven

Trotz intensiver Bemühungen um eine Verbesserung der zur Verfügung stehenden Antikörperpräparate und ihrer radioaktiven Markierung haben sich die in die Immun-Szintigraphie gesetzten hohen Erwartungen bisher nur teilweise erfüllt. Die diagnostische Sensitivität konnte trotz SPECT und idealer Markierungsnuklide (¹¹³In, ^{99m}Tc) nicht entscheidend verbessert werden (Tab. 17.6). Ursache dürfte einerseits die quantitativ geringe Antikörperanreicherung im Tumor (s. oben), andererseits die durch suboptimale Zählraten und vorgegebene Geräteeigenschaften limitierte räumliche Auflösung der Gammakamera-Szintigraphie sein (Bockisch u. Mitarb. 1989). Dennoch hat die Immun-Szintigraphie ihren Einzug in die nuklearmedizinische Routinediagnostik gehalten, zwar nicht als Revolutionierung bisheriger

diagnostischer Strategien, jedoch als deren akzeptierte Ergänzung in diagnostischen Problemfällen. Inwieweit die Radioimmuntherapie heutiger Prägung klinische Relevanz erlangen wird, ist unsicher. Möglicherweise können sich durch technische Modifikationen (Verwendung von Sekundärantikörpern bzw. biotinylierter Antikörper) günstigere Voraussetzungen für therapeutische Antikörperapplikationen ergeben.

Kernspintomographische Tumordiagnostik

Meßtechnische Grundlagen

Signalverhalten von Tumor und Normalgewebe. Dem Einsatz der Kernspintomographie in der Tumordiagnostik liegt die Hoffnung zugrunde, durch Wahl geeigneter Untersuchungsparameter (Anregungsmodi, Sequenzzeiten; vgl. Kapitel 3: Meßtechnik) Informationen über den Aufbau des untersuchten Organs bzw. Körperabschnitts zu gewinnen, die eine Unterscheidung zwischen Tumor und Normalgewebe zulassen. Da die gemessene Signalhöhe jedoch in Abhängigkeit vom Untersuchungsmodus von mehreren voneinander unabhängigen Faktoren wie Protonendichte, Relaxationszeiten T_1 und T_2 sowie der Flußgeschwindigkeit der Blutströmung abhängt, ist es verständlich, daß nur wenige Gewebstypen (z. B. Fett, ältere Hämatome) kernspintomographisch eindeutig charakterisiert werden können. Die Mehrzahl der Gewebe zeigt dagegen uncharakteristische Befundmuster (Signalintensitäten), so daß pathologische Veränderungen nicht immer identifiziert und insbesondere klassifiziert werden können (Tab. 17.9).

Paramagnetische Kontrastmittel. Analog zur Computertomographie werden auch für die kernspintomographische Tumordiagnostik Kontrastmittel eingesetzt. Klinisch bewährt hat sich Gadolinium-DTPA, welches nach i. v.-Injektion einen Signalanstieg im Tumorgewebe bewirkt. Dieser beruht teils auf einem vergrößerten Blutpool, in stärkerem Maße jedoch auf der hier gesteigerten Gefäßpermeabilität (Dvorak u. Mitarb. 1989), die zu einer Anreicherung des Kontrastmittels im Gewebe führt. Beide Ursachen sind jedoch nicht tumorspezifisch, sondern werden auch bei ent-

zündlichen Prozessen und posttraumatischen Zuständen beobachtet. Eine zuverlässige Malignitätsdiagnose erscheint daher bei ausschließlicher Bewertung kernspintomographischer Signalkriterien nur eingeschränkt möglich, so daß zusätzlich morphologische Kriterien wie Organgröße, Außenkontur oder Beziehung zu Nachbarorganen berücksichtigt werden müssen.

Ergebnisse

Aufgrund ihres hohen Kontrasts sowie der Möglichkeit zur 3-dimensionalen Befunddarstellung ist die Kernspintomographie im Verlauf des vergangenen Jahrzehnts bei einer Vielzahl onkologischer Fragestellungen und Tumorentitäten eingesetzt worden. Ausgezeichnete Ergebnisse wurden insbesondere bei der Diagnostik intrakranieller Neoplasien erzielt, so daß die Kernspintomographie hier inzwischen als Methode der Wahl angesehen werden darf (Uhlenbrock 1990). Ähnlich günstig sind die Erfahrungen bei der Beurteilung von Weichteiltumoren (Bohndorf 1991) und raumfordernden Prozessen im Knochenmark (Linden u. Bohndorf 1991). Auch Lymphome verschiedener Genese können kernspintomographisch nachgewiesen werden (Beispiel Abb. 17.14). Weitgehend ungelöst ist dagegen

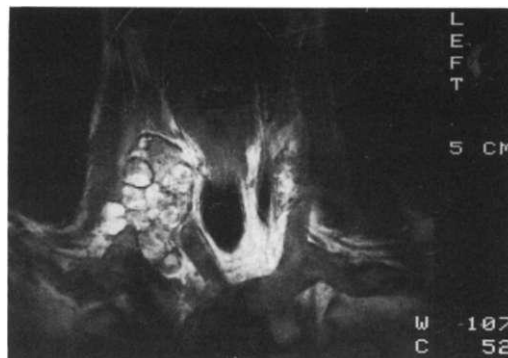


Abb. 17.14 Kernspintomographie der Halsregion (Frontalschnitt) mit Nachweis einer nodulären Raumforderung rechts paratracheal bei Zustand nach totaler Thyreoidektomie und Radioiodtherapie wegen papillärem Schilddrüsenkarzinoms (Stadium pT.N.M.). Operativ fand sich ein entzündlicher Konglomerattumor aus 13 verbackenen Lymphknoten, die mit Ausnahme von einem tumorfrei waren. Eine Differenzierung zwischen befallenen und nicht befallenen Lymphknoten war kernspintomographisch nicht möglich

Tabelle 17.9 Signalmuster von Tumor und verschiedenen Normalgeweben (nach Mitchell u. Mitarb. 1987)

Gewebe	T1*	T2*
Tumor	Signalarm, meist deutliches Enhancement nach Gd-DTPA	signalreich
Narbe	Signalarm, kein Enhancement	Signalarm
Fett	signalreich, kein Enhancement	signalreich
Knochen/Sehnen	Signalarm, kein Enhancement	Signalarm
Zellreiche Gewebe**	mittlere Signalintensität, variables Enhancement	niedrige/mittlere Signalintensität
Freies Wasser***	Signalarm, kein Enhancement	signalreich
Proteinreiche Flüssigkeit****	mittlere Signalintensität, variables Enhancement	signalreich
Hämatom:		
I.Tag	Signalarm, variables Enhancement	signalreich
2.-6. Tag	Signalarm, variables Enhancement	Signalarm
> 6 Tage	signalreich, kein Enhancement	Signalarm

* T1 bzw. T2 gewichtete Spin-Echo-Aufnahmen

** z.B. Leber, Pankreas, Muskulatur

*** z. B. Urin, Ödeme, stagnierendes Blut (Hämangiome), Zysten, Nekrosen, Follikel (Ovarien, Schilddrüse), Tubuli

**** z. B. Abszesse/entzündliche Prozesse, Synovialflüssigkeit

die Unterscheidung reaktiv bzw. entzündlich bedingter Lymphknotenveränderungen von Metastasen. Hilfreich hat sich hier der Nachweis avaskulärer Nekrosezonen mit Hilfe von Gadolinium-DTPA erwiesen, da diese typischerweise in Tumoren, nicht jedoch in normalen bzw. reaktiv veränderten Lymphknoten vorgefunden werden (Lackner u. Krähe 1990). Bei Lebermetastasen hat die Kernspintomo-

graphie die Sensitivität der Computertomographie erreicht bzw. übertroffen (Stark 1988) und bietet überdies Vorteile bei der Identifizierung benigner fokaler Leberläsionen wie Zysten oder Hämangiome (Ferrucci 1990). Die für die postoperative Diagnostik besonders wichtige Differenzierung zwischen Tumorgewebe und entzündlichen bzw. narbigen Veränderungen ist kernspintomographisch nur eingeschränkt

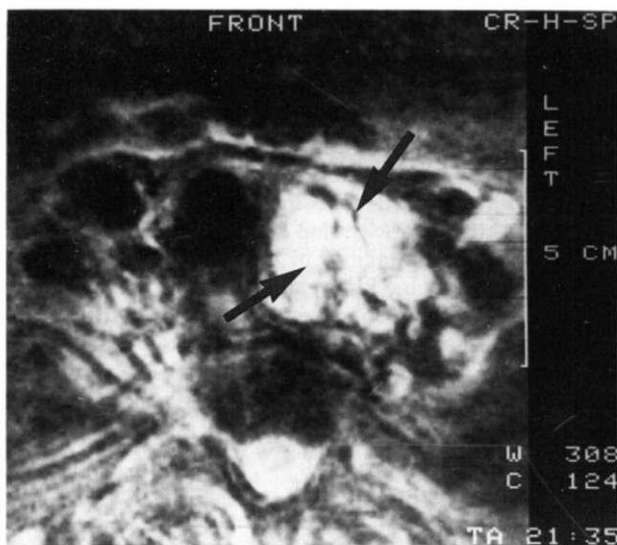


Abb. 17.15 Kernspintomographie der Halsregion (Transversalschnitt) 3 Monate nach totaler Thyreoidektomie und Radioiodtherapie wegen eines follikulären Schilddrüsenkarzinoms (Stadium pT₁N₀M₀) mit signalreichem Rezidivtumor links paratracheal (Pfeile)

möglich. Zwar können Tumor und Narbengewebe aufgrund ihres Signalverhaltens (Tab. 17.9) prinzipiell voneinander unterschieden werden (Krestin u. Mitarb. 1988), bei kleinen Rezidiven und heterogener geweblicher Zusammensetzung, wie z.B. nach vorausgegangener Bestrahlung, kann dies jedoch erschwert oder unmöglich sein (De Lange u. Mitarb. 1989). Das Signalmuster entzündlicher Prozesse ähnelt dem maligner Tumoren. Eine korrekte Befundinterpretation erfordert daher die Beachtung morphologischer, ggf. auch klinischer Daten (Beispiel Abb. 17.15).

Indikationen

Die Kernspintomographie stellt heute die optimale Methode zur Diagnostik intrakranieller Raumforderungen und Weichteiltumoren dar, wobei sie in gleicher Weise zur Tumorlokalisation wie auch zur Erfolgskontrolle therapeutischer Maßnahmen geeignet ist. Auch für den Nachweis raumfordernder Prozesse des Knochenmarks hat sie sich als das empfindlichste nichtinvasive Verfahren erwiesen und bietet sich immer dann an, wenn konventionelle Röntgendiagnostik und Szintigraphie keine endgültige Beurteilung zulassen. Bei den übrigen onkologischen Fragestellungen konnte eine eindeutige Überlegenheit gegenüber der Computertomographie bisher nicht belegt werden, so daß der Einsatz der Kernspintomographie hier aufgrund der noch begrenzten Verfügbarkeit auf diagnostische Problemfälle beschränkt bleibt.

In-vivo-Spektroskopie

Noch nicht vollständig gelöste technische Probleme (zeitaufwendiges Shimming, niedrige Meßsensitivität, geringe räumliche Auflösung; vgl. Kapitel 3: Meßtechnik) haben dazu geführt, daß die Erfahrungen mit der In-vivo-Spektroskopie menschlicher Tumoren gering sind und sich überwiegend auf ^{31}P -Tumorspektren beschränken. Diese erlauben durch Messung energiereicher Metabolite wie Phosphokreatin und ATP sowie von anorganischem Phosphor die Abschätzung anaerober und aerober Stoffwechselfvorgänge und der pH-Werte im Gewebe. Effekte therapeutischer Maßnahmen können so möglicherweise frühzeitig er-

faßt werden (Semmler u. Mitarb. 1988). Vor einem breiteren klinischen Einsatz sind jedoch methodische Verbesserungen (kürzere Meßzeit, höhere Auflösung) erforderlich.

Ausblick auf die zukünftige Rolle der Nuklearmedizin in der Onkologie

Keines der Verfahren zum direkten Tumornachweis, weder die Gallium- noch die Immun-Szintigraphie, hat sich als geeignet erwiesen, Tumoren von weniger als 1–1,5 cm Durchmesser zuverlässig nachzuweisen. Tumoren dieser Größe repräsentieren bereits die ungeheure Größenordnung von 10^{10} Tumorzellen. Selbst wenn es in der Zukunft gelingt, die räumliche Auflösung nuklearmedizinischer Detektionssysteme weiter zu optimieren und durch verbesserte Radiopharmazeutika den Aktivitätskontrast zwischen Tumor und umgebendem Gewebe zu erhöhen, so erscheint es unwahrscheinlich, daß mit nuklearmedizinischen Verfahren die morphologischen Anforderungen der onkologischen Diagnostik allein erfüllt werden können.

Als funktionelles Untersuchungsverfahren wird die Szintigraphie sich zukünftig noch intensiver der Darstellung pathophysiologischer Tumoreigenschaften hinwenden müssen. Moderne therapeutische Regime verlangen zunehmend neben der Histologie und dem morphologisch-anatomischen „Staging“ auch ein „funktionelles oder metabolisches Staging“ und „Grading“. Dazu gehört die Kenntnis der Invasivität, der Vaskularisierung, des lokalen metabolischen Zustands sowie funktioneller Eigenschaften, die möglicherweise die Wahrscheinlichkeit einer bereits erfolgten Metastasierung abschätzen lassen.

Die klinisch-onkologische Forschung mit Hilfe der Positronen-Emissionstomographie verspricht, daß dieses Konzept des „funktionellen Staging“ in Zukunft realisiert werden kann. Seine klinische Bedeutung wird u.a. davon abhängen, ob es gelingen wird, die mit der PET gewonnenen Erkenntnisse methodisch auf die Szintigraphie mit primären γ -Emitttern, insbesondere auf die SPECT, zu übertragen.